

ANATOMIA 13: APPARATO DIGERENTE

L'INTESTINO

L'intestino tenue è il tratto del canale alimentare che segue lo stomaco e va dallo stomaco fino all'intestino crasso.

Può avere una dimensione da 6 a 7 m e viene diviso in tre parti principali:

- Duodeno (ed è la parte più corta e allo stesso tempo la parte fissa perché non ha il meso, non si trova all'interno della cavità addominale circondato completamente dal peritoneo da cui poi è ancorato alla parete posteriore dell'addome, ma aderisce direttamente alla parete posteriore dell'addome e per questo rimane ancorato dal tessuto connettivo propriamente detto)
- Digiuno
- Ileo

(digiuno ed ileo insieme vengono indicati come intestino tenue mesenteriale perché provvisti entrambi dello stesso mesentere).

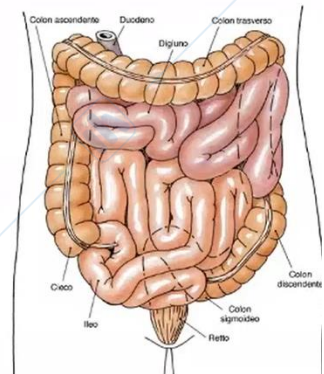
All'interno della cavità addominale quindi soltanto le anse intestinali possono muoversi e questi movimenti avvengono nel corso del passaggio/spostamento del contenuto a partire dal duodeno poi lungo il digiuno e infine nel lume dell'ileo verso l'intestino crasso.

Il bolo alimentare introdotto e arrivato nello stomaco, sotto l'azione dell'acido cloridrico degli enzimi tra cui la pepsina e la lipasi gastrica, viene trasformato in una soluzione chiamata chimo gastrico, che attraverso l'orifizio pilorico passa dallo stomaco nell'intestino tenue e continua ad attraversarlo sottoposto all'azione di altri enzimi digestivi (di cui la maggior parte origina dal pancreas e lungo il dotto escretore del pancreas, della componente ghiandolare esocrina del pancreas, il succo pancreatico ricco di enzimi digestivi raggiungi il duodeno e insieme al contenuto di quest'ultimo [chimo gastrico] attraversai altri tratti dell'intestino tenue; altri enzimi digestivi vengono prodotti direttamente dalle cellule dell'intestino stesso) che man mano digeriscono questo contenuto.

Nell'intestino quindi durante questo passaggio avviene la digestione, il contenuto del chimo viene trasformato nelle componenti più semplici e avviene l'assorbimento di questi prodotti. Dalla digestione delle proteine introdotte col cibo si ottengono gli amminoacidi, dipeptidi o tripeptidi che possono essere assorbiti; dalla digestione dei carboidrati si ottengono gli zuccheri semplici come glucosio, galattosio e fruttosio (sempre assorbiti a livello

Intestino tenue

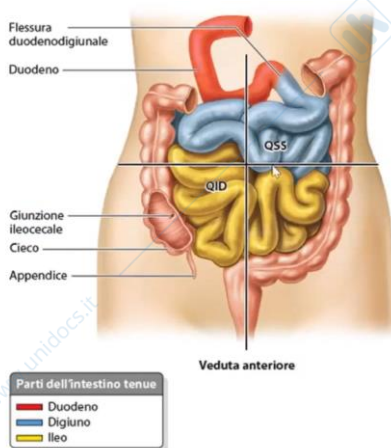
- È il tratto del canale alimentare che va dallo stomaco all'intestino crasso
- Si distinguono due parti principali:
 - il duodeno (parte fissa)
 - l'intestino tenue mesenteriale (parte mobile)
- Vi si svolgono le funzioni della digestione e dell'assorbimento



Sono la parte mobile perché non si trovano ancorati direttamente alla parete posteriore dell'addome, ma il peritoneo parietale da questa parete si allontana e va a circondare l'intestino tenue con tutte le sue anse continue all'interno della cavità addominale.

Dopodiché il peritoneo ritorna verso la parete posteriore dell'addome e quel tratto di andata e ritorno di questa membrana peritoneale /sierosa va a formare il meso dell'intestino tenue chiamato mesentere.

dell'intestino); dalla digestione dei lipidi introdotti con la dieta nel lume del canale alimentare otteniamo gli acidi grassi e il glicerolo (assorbite nell'intestino tenue).
 Maggiormente nell'intestino crasso avviene l'assorbimento di acqua, vitamine e ioni, anche se continua con entità minima l'assorbimento anche di altre sostanze.



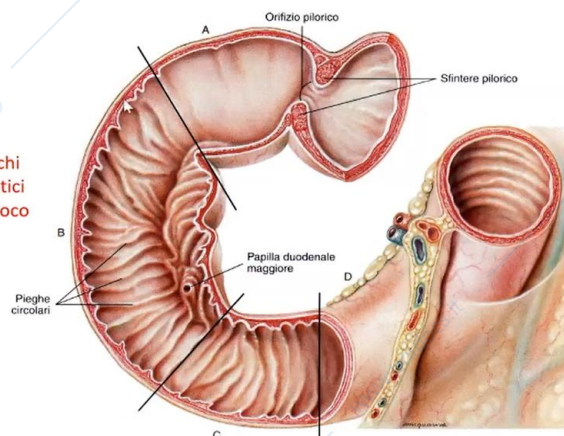
Questo è l'intestino tenue con la sua parte mobile/mesenteriale quindi il digiuno che segue al duodeno e l'ileo che occupano tutta o comunque buona parte della cavità addominale che qui è divisa in quattro quadranti (in cui destra e sinistra devono essere viste al contrario).

il digiuno si trova particolarmente nel quadrante superiore sinistro e superiore destro, mentre l'ileo nei quadranti inferiori sinistro e destro dove infine si apre nell'intestino crasso.

DUODENO

Duodeno

- Parte superiore
- Parte discendente
 - ✓ riceve gli sbocchi dei dotti pancreatici e del dotto coledoco
- Parte orizzontale
- Parte ascendente



Il duodeno è il primo tratto dell'intestino tenue con forma particolare e descritto come la C duodenale.

Nella concavità di questa C alloggia la testa del pancreas (mentre il suo corpo alloggia dietro allo stomaco nella sua coda arriva alla milza).

Data la sua forma lungo il duodeno andiamo a distinguere diverse porzioni/parti:

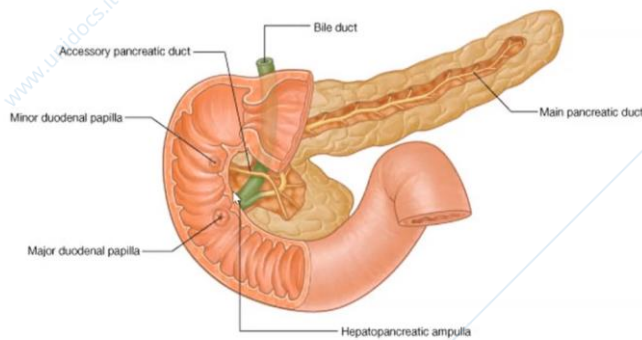
- Superiore (la prima)
- Discendente (la seconda)
- Orizzontale (la terza)
- Ascendente (la quarta che sale leggermente verso il digiuno [flessura digiuno duodenale])

Nel lume della parte discendente del duodeno si aprono due dotti escretori che portano il secreto di due ghiandole annesse al canale alimentare: il primo è il dotto pancreatico (che porta il succo pancreatico che contiene acqua, bicarbonato, enzimi digestivi, quindi la

soluzione prodotta dalla componente ghiandolare esocrina del pancreas) in cui viene riversato il succo pancreatico che entra nel lume del duodeno; il secondo dotto, che si apre account o nel tratto terminale proprio al insieme al dotto pancreatico (questi due dotti possono anche unirsi a livello dell'orifizio) è il dotto coledoco (che porta la bile prodotta, sintetizzata e rilasciata dagli epatociti del fegato e anch'essa partecipa alla digestione, infatti una delle sue funzioni e quella di emulsionare grassi quindi preparare il lipidi alla digestione dividendoli nelle goccioline più piccole possibili dal momento che non sono idrosolubili, in questo modo la loro superficie complessiva aumenta e gli enzimi digestivi possono aggredirli e cominciare la loro digestione).

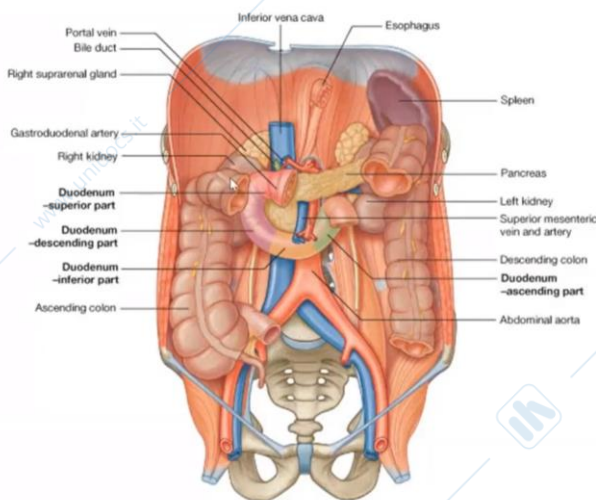
La seconda parte del duodeno riceve gli sbocchi

- del coledoco (bile)
- dei dotti pancreatici (succo pancreatico)



Duodeno e pancreas. in giallo il dotto pancreatico principale che raccoglie il succo pancreatico prodotto dalle ghiandole esocrine e in verde il dotto coledoco che sollevano la mucosa della parete la stessa papilla duodenale maggiore.

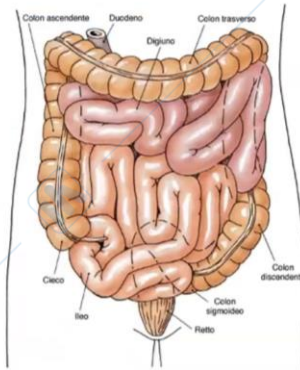
Qualche centimetro più sopra il presente la papilla duodenale minore dove si apre il dotto pancreatico accessorio



Qui vediamo la C duodenale, riportata sulla parete posteriore della cavità addominale, quindi la parte superiore, discendente, orizzontale, ascendente. Queste porzioni decorrono attorno alla testa del pancreas, dietro a queste strutture la vena cava inferiore, verso sinistra ancora l'aorta discendente addominale, una volta attraversato il diaframma la parte superiore e la parte discendente del duodeno sono in rapporto con il rene e il fegato, che si trova subito al di sotto del diaframma.

Intestino tenue mesenteriale

- È la porzione più lunga dell'intestino tenue e si estende dal duodeno all'intestino crasso
- È suddiviso in:
 - digiuno
 - ileo



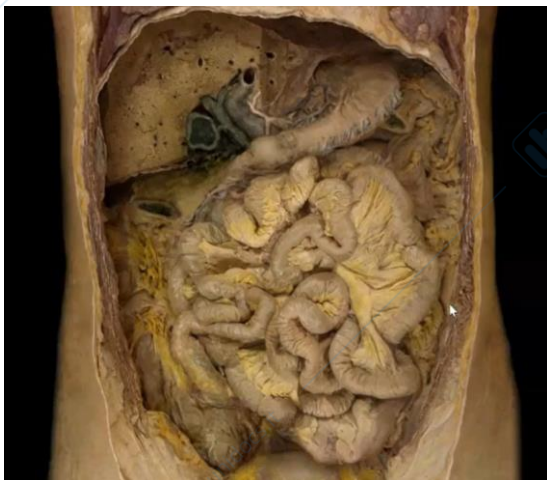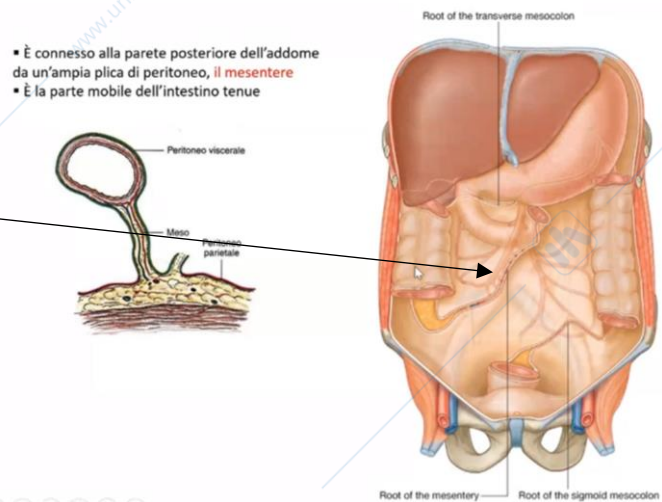
L'intestino tenue mesenteriale è costituito da altri due tratti che nell'insieme rappresentano la parte più lunga dell'intestino tenue e questi sono il digiuno e l'ileo. Digiuno e ileo insieme quindi sono responsabili della lunghezza complessiva dell'intestino tenue (ricordiamo che il duodeno è lungo circa 20-25 cm).

L'intestino tenue mesenteriale, dunque, viene suddiviso in due porzioni: digiuno e ileo. Il digiuno occupa principalmente i quadranti superiori sinistro e destro, mentre l'ileo occupa principalmente quelli inferiori della cavità addominale sinistro e destro.

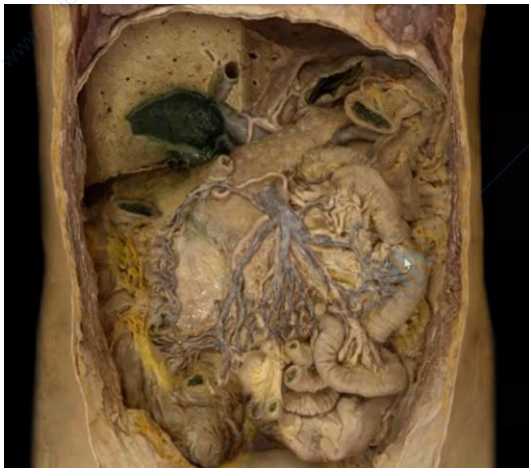L'intestino tenue mesenteriale è mobile, le anse intestinali sono mobili perché sono connesse alla parete posteriore dell'addome da quest'ampia plica di peritoneo: il mesentere.

Questa è la linea sulla parete posteriore dell'addome lungo la quale il peritoneo parietale si allontana dalla parete portandosi all'interno della cavità addominale andando a circondare l'intestino tenue e poi ritorna verso la parete. In questo tratto di passaggio tra la parete e l'organo si forma il meso dell'intestino tenue e quindi il mesentere.

Lungo questa linea avviene questo passaggio tra la parete posteriore dell'addome e l'intestino tenue all'interno della cavità addominale.



Ecco l'intestino ripiegato con le sue anse e il mesentere. A ridosso dell'intestino il rivestimento è formato dallo stesso peritoneo che chiameremo peritoneo viscerale e poi questo peritoneo viscerale ritorna verso la parete posteriore dell'addome tra i due foglietti della stessa sierosa/dello stesso peritoneo che va dalla parete verso l'organo e poi altro foglietto però la stessa membrana che forma adesso la lamina di ritorno dall'organo verso la parete. Tra i due foglietti c'è un accumulo di tessuto adiposo (per questo il colore giallastro del mesentere) e tra i due foglietti immersi nel tessuto adiposo, rami vascolari e fibre nervose che raggiungono l'organo intraperitoneale.



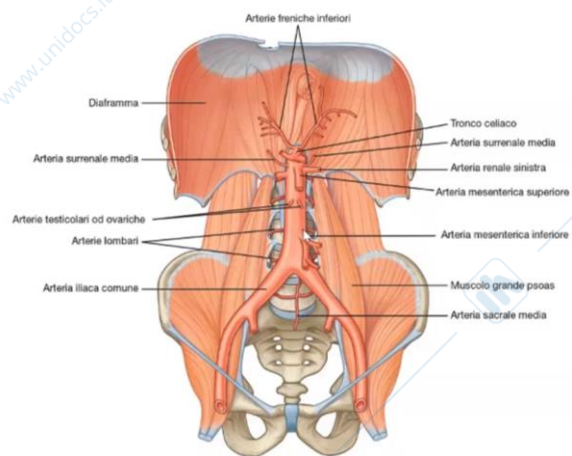
Qui una parte delle anse intestinali è stata sezionata, è stato rimosso anche uno dei foglietti del mesentere così vediamo anche il contenuto del mesentere: i rami vascolari, le vene e le arterie che raggiungono l'organo.

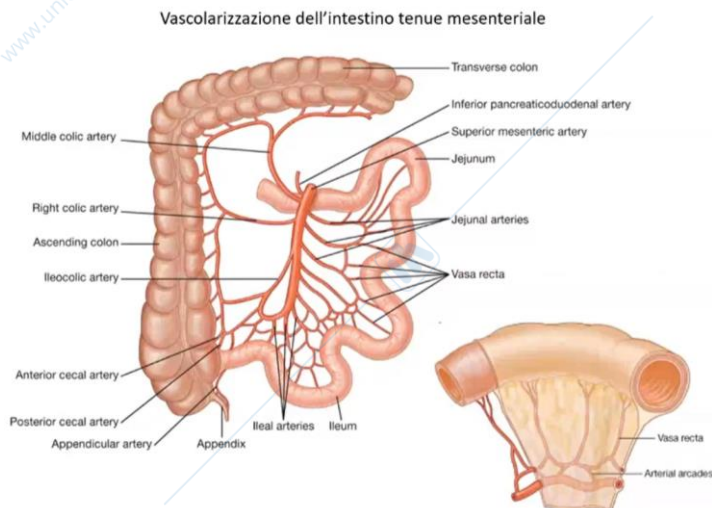
Com'è vascolarizzato l'intestino tenue?

Servono tre rami viscerali impari che originano dalla parete anteriore dell'aorta discendente addominale e vanno a vascolarizzare gli organi del canale alimentare: il tronco celiaco, un brevissimo vaso di arteria lungo giusto 1 cm che origina/sporge in avanti dall' aorta subito al di sotto del diaframma e poi subito si divide in tre rami, tre arterie (perciò si chiama anche tripode celiaco).

Le tre arterie in cui si divide sono: arteria gastrica sinistra, arteria splenica che va verso la milza, ma lungo questo tragitto invia i rami anche allo stomaco e l'arteria epatica comune che va verso il fegato ma anche questa lungo il suo tragitto invia anche altri rami che partecipano alla vascolarizzazione dello stomaco e anche già del duodeno.

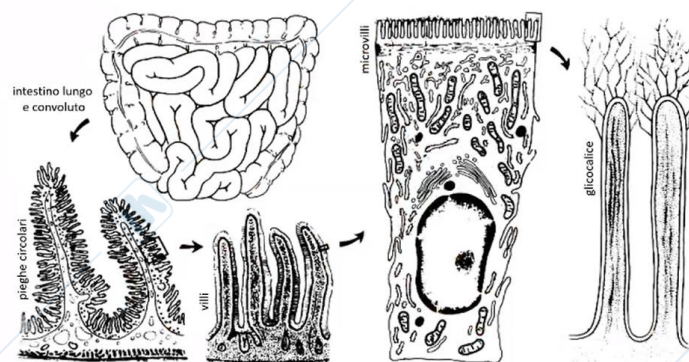
Poi il secondo ramo viscerale impari dell'aorta, praticamente subito al di sotto del tronco celiaco, troviamo la prima arteria, cioè, l'arteria mesenterica superiore, che vascolarizza tutto l'intestino tenue inviando i rami anche al duodeno, poi tutto il digiuno, tutto l'ileo, poi ancora il colon (parte del colon, cieco appendice vermiforme e poi colon ascendente, colon trasverso); segue con i suoi rami l'arteria mesenterica inferiore che invia rami ai tratti restanti quindi ancora una parte del colon trasverso, colon discendente, colon sigmoideo, intestino retto. Quindi questi tre rami viscerali impari dell'aorta addominale discendente dividono tra di loro gli organi del canale alimentare raggiungendo poi anche alcuni organi vicini nella cavità addominale (però la loro distribuzione principale è senz'altro il canale alimentare/tubo digerente).





Qui è rappresentata l'arteria mesenterica superiore con i suoi rami, che hanno origine dall'aorta, in posizione retroperitoneale a ridosso della parete posteriore dell'addome. Questi rami/arterie per raggiungere l'intestino tenue, che è circondato e rivestito dal peritoneo, si insinuano nello spazio in cui il peritoneo parietale si solleva e allontana dalla parete e va verso l'organo lungo la stessa via, quindi, all'interno del mesentere questi rami vascolari raggiungono l'intestino tenue mesenteriale.

Dispositivi che incrementano la superficie assorbente dell'intestino



La funzione dell'intestino tenue è quella associata alla digestione e poi all'assorbimento, infatti l'intestino tenue è il principale organo nel quale viene l'assorbimento dei prodotti della digestione. In relazione a questa funzione la struttura dell'intestino sarà altamente adatta, e quindi specializzata proprio all'assorbimento. Innanzitutto è estremamente utile avere questa superficie di assorbimento elevata, già la stessa lunghezza dell'intestino tenue (6-7 metri) garantisce un'ampia superficie di assorbimento, oltre a questo a livello di specializzazione anche la struttura della parete dell'intestino tenue avrà le sue irregolarità, sollevamenti in particolare, della parete verso il lume, e queste irregolarità aumentano la superficie che è più ampia rispetto ad una superficie piatta. I sollevamenti sono visibili anche a occhio nudo, sempre nel corso dell'esame endoscopico (dove questa videocamera a fibre ottiche arriva fino al lume dell'intestino tenue). Le pieghe circolari saranno visibili a occhio nudo sulla faccia interna della parete dell'intestino tenue, quindi nel suo lume sporgono pieghe circolari e come tipico delle irregolarità della superficie che sono visibili a occhio nudo, queste irregolarità originano a livello della tonaca sottomucosa, sarà allora il connettivo della sottomucosa a sporgere/sollevarsi nel lume dell'intestino sollevando di conseguenza anche gli strati sovrastanti della stessa parete. A partire dal connettivo della sottomucosa questa piega circolare è rivestita ancora dalla tonaca mucosa della stessa parete.

Un altro livello di irregolarità della superficie è presente soltanto a livello della tonaca mucosa, quindi indipendentemente dalla presenza delle pieghe a livello della sottomucosa. La tonaca mucosa, che continua a rivestire la tonaca sottomucosa sia in corrispondenza delle pieghe sia tra una piega e l'altra, presenta le sue irregolarità (sollevamenti della superficie) che protrudono verso il lume dell'intestino tenue e originano a livello del tessuto connettivo della lamina propria della tonaca mucosa e che si chiamano villi intestinali.

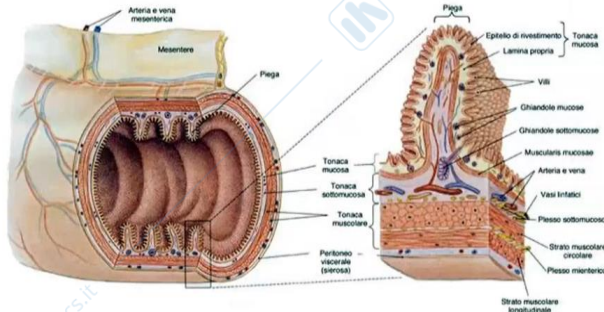
Ancora un altro livello di irregolarità della superficie interna dell'intestino tenue, oramai a livello delle singole cellule dell'epitelio di rivestimento (quindi anche qui villi intestinali, le sporgenze lungo i villi intestinali, tra un villo e un altro, la lamina propria della tonaca mucosa è rivestita dall'epitelio di rivestimento di questa tonaca mucosa e le singole cellule di questo epitelio di rivestimento inviano verso il lume i sollevamenti della loro membrana cellulare a livello apicale della cellula, quindi dal lato della cellula epiteliale che guarda verso il lume dell'intestino) questi sono i cosiddetti microvilli intestinali.

Vi sono quindi diversi livelli di organizzazione/formazione delle irregolarità: pieghe circolari a livello della tonaca sottomucosa; villi a livello della mucosa; lamina propria e microvilli a livello delle singole cellule della loro membrana plasmatica (le cellule assorbenti provviste dei microvilli dell'intestino tenue si chiamano *enterociti*).

La membrana cellulare degli enterociti contiene catene di carboidrati, oligosaccaridi, che saranno ancorati/inseriti nella membrana sporgendo con le loro catene nel lume. Questa struttura si chiama glicocalice (per la presenza di carboidrati) e serve perchè questi carboidrati potranno interagire con gli enzimi digestivi presenti nel lume dell'intestino, con i substrati, quindi ciò che deve essere appunto attaccato/digerito dagli enzimi digestivi e poi con i prodotti della digestione (i prodotti della reazione degli enzimi sulle sostanze che devono essere digerite). In questo modo tutte queste componenti si trovano nello stesso ambiente, vicino l'una all'altra possono interagire e le reazioni a cui il contenuto del lume deve essere sottoposto possono avvenire e avvengono direttamente vicino alla parete dell'intestino, così i prodotti della digestione possono essere prontamente assorbiti dalle cellule epiteliali dell'epitelio di rivestimento entrando/passando nel tessuto connettivo a questo livello, e poi nel tessuto connettivo della lamina propria. I prodotti della digestione attraversano le cellule epiteliali (enterociti) e attraverso il polo basale degli enterociti entrano nel tessuto connettivo della lamina propria e da qui passano nel sangue dei capillari sanguigni oppure nella linfa dei vasi chiliferi (sia il sangue sia la linfa a questo livello partecipano alla distribuzione dei prodotti della digestione assorbiti a livello dell'intestino).

Struttura della parete dell'intestino tenue

- Tonaca mucosa
 - epitelio di rivestimento: cilindrico semplice, con enterociti e cellule calciformi mucipare
 - lamina propria: tessuto connettivo lasso con ghiandole intestinali
 - *muscularis mucosae*
- Tonaca sottomucosa (connettivo lasso, ghiandole duodenali)
- Tonaca muscolare (strato circolare interno e longitudinale esterno)
- Tonaca sierosa (peritoneo, formato da mesotelio e connettivo sottomesoteliale)

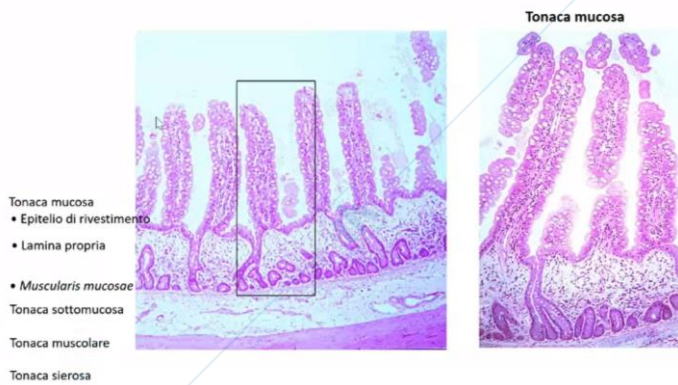


Quindi riassumendo ciò che abbiamo appena detto la struttura della parete dell'intestino tenue, lo schema generale, è quello solito: tonaca mucosa, sottomucosa, muscolare, sierosa.

- La tonaca mucosa formata dall'epitelio di rivestimento. Questo epitelio è cilindrico semplice, quindi un unico strato di cellule alte e le cellule principali appartengono a una delle due popolazioni: enterociti (sono quelle cellule assorbenti con i microvilli sulla membrana apicale), ma tra un enterocita e un altro sono sparse le cellule calciformi mucipare (che producono il muco, sono muco secernenti, anche qui serve la lubrificazione della parete per facilitare il mescolamento, lo spostamento del contenuto lungo l'intestino tenue). Nella lamina propria della tonaca mucosa, quindi nel connettivo sottostante all'epitelio di rivestimento, sono presenti le ghiandole intestinali, anche queste ghiandole tubulari contengono ancora gli enterociti, cellule calciformi mucipare, ma anche altre popolazioni cellulari con le loro specializzazioni.
- Segue un sottile strato di tessuto muscolare liscio (*muscularis mucosae*)
- La tonaca sottomucosa, tessuto connettivo dove si trovano i rami principali delle arterie, delle vene, dei vasi linfatici e delle fibre nervose nello spessore della parete dell'organo, poi da qui i rami sempre più piccoli si portano verso la tonaca mucosa dove infine proprio in corrispondenza dei villi i vasi formano la rete capillare per ricevere i prodotti della digestione assorbiti attraverso l'epitelio di rivestimento. Qui ancora troviamo il plesso nervoso sottomucoso, che riceve gli stimoli dal sistema nervoso autonomo, quello viscerale, ma contiene anche le cellule in grado di modulare, influenzare le attività che qui avvengono direttamente a partire da queste cellule e indipendentemente dai segnali ricevuti dalle altre parti del sistema nervoso.
- Poi la tonaca muscolare in cui vi è un altro plesso di questo genere. La tonaca muscolare che è disposta in due: strati strato circolare interno e longitudinale esterno, che sono responsabili del rimescolamento del contenuto e poi della progressione del contenuto con la formazione delle cosiddette onde peristaltiche (la peristalsi è quel movimento della parete dell'intestino che sposta lungo l'intestino il suo contenuto)
- Infine la tonaca sierosa, quindi il peritoneo, che va a rivestire/circondare la superficie esterna quindi la parete dell'intestino tenue.

Ecco come questa parete si presenta in sezioni istologiche colorate con ematossilina ed eosina.

Questo è il livello dell'epitelio di rivestimento con le sue cellule disposte su un unico strato con i nuclei (i puntini viola rappresentano nuclei colorati con ematossilina, uno accanto all'altro, al di sopra il resto del citoplasma), vediamo quindi le

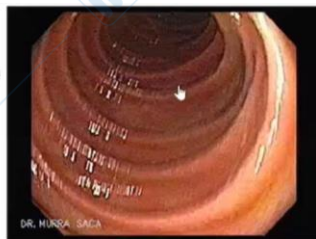

Questo è il livello di base/di partenza della superficie dell'intestino tenue, però a partire da questo livello abbiamo alcuni sollevamenti (villi intestinali) dove il tessuto connettivo della lamina propria si solleva portando con sé l'epitelio di rivestimento.

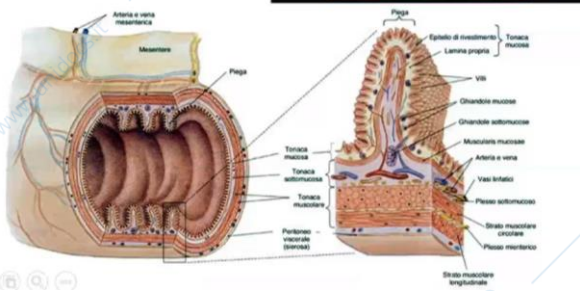
In altre sedi, a partire dallo stesso livello, vediamo che l'epitelio di rivestimento invece si invagina, si porta dentro la lamina propria, nel tessuto connettivo della lamina propria sottostante (tubuli ghiandolari). Qui l'epitelio di rivestimento si continua come epitelio ghiandolare, compaiono anche altri tipi cellulari specializzati alla sintesi e produzione di qualche secreto particolare.

Nell'ingrandimento si vede come questo epitelio di rivestimento si addentra nel connettivo sottostante, va a formare e rivestire questi tubuli ghiandolari e poi ritorna verso la superficie per continuarsi di nuovo con l'epitelio di rivestimento dei sollevamenti, quindi villi intestinali.

La tonaca sottomucosa si solleva a formare le **pieghe circolari** (valvole conniventi, valvole di Kerkring)



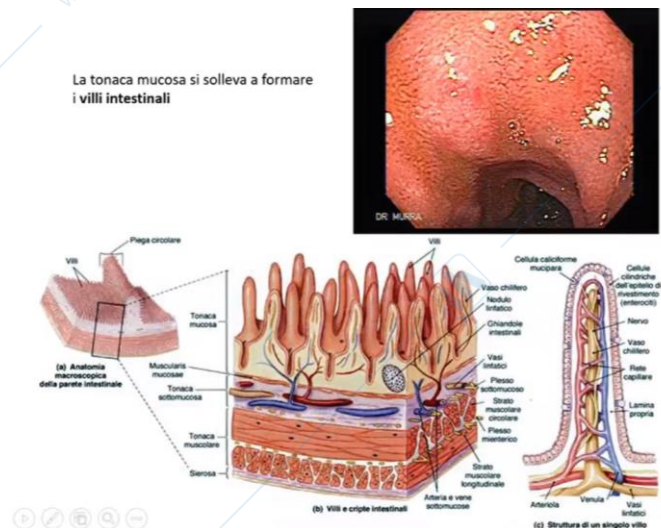
Ecco osservate in endoscopia, le pieghe circolari, i sollevamenti della tonaca sottomucosa, quindi a questo livello il connettivo si porta verso il lume sollevando tutto ciò che è ancora soprastante, quindi la tonaca mucosa, quindi queste sono le pieghe le chiamiamo circolari, che sporgono nel lume dell'intestino tenue.



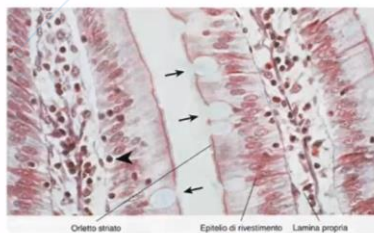
E poi la tonaca mucosa, sia quella che ricopre le pieghe, sia tra una piega e l'altra, insomma tutta la superficie della tonaca mucosa si solleva a formare i villi intestinali, a partire dal tessuto connettivo della lamina propria. Anche questi sono ancora visibili all'esame endoscopico, la videocamera usata introdotta nel lume del canale alimentare offre anche un certo grado di ingrandimento in questo modo possiamo vedere/osservare anche i villi intestinali, che non sempre

in tutti i tratti dell'intestino tenue hanno questa forma rappresentata qui, quindi a dito di guanto/digitiformi, ma possono essere anche lamellari, possono ramificarsi, anastomizzarsi tra loro, possono svilupparsi in lunghezza e non soltanto in altezza.

All'interno di ogni villo, nel tessuto connettivo della lamina propria, se sollevata per formare l'impalcatura di questo villo, decorrono vasi sanguigni che formano la rete capillare e vasi linfatici (vasi linfatici chiamati vaso chiliferi perché ricevono linfa proveniente dai prodotti della digestione dei lipidi all'interno dell'intestino tenue). I capillari permettono l'ingresso del sangue nel lume dei vasi dei prodotti della digestione delle proteine e dei carboidrati, quindi amminoacidi, glucosio, fruttosio, galattosio saranno trasportati dopo la digestione e l'assorbimento fuori dall'intestino dai vasi sanguigni.



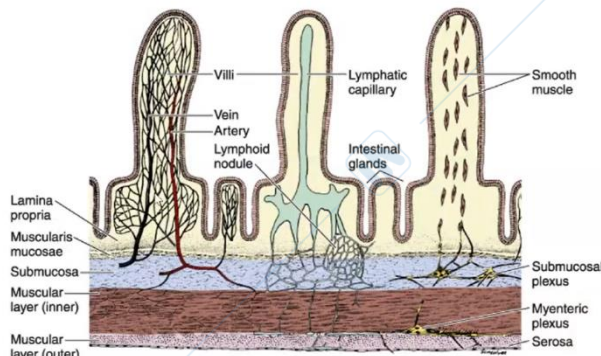
Sulla superficie apicale degli enterociti si trovano i microvilli



Ed ecco l'ultimo livello di aumento dell'irregolarità della superficie che aumentano la superficie di assorbimento.

I microvilli che sul polo apicale, a livello della membrana cellulare delle singole cellule rappresentano i sollevamenti della membrana plasmatica, così corti e sottili che non sono distinguibili singolarmente uno accanto all'altro all'osservazione al microscopio ottico, vediamo però questo insieme di microvilli che formano sulla superficie apicale degli enterociti il cosiddetto orletto striato (quando vediamo l'orletto striato significa che qui si trovano numerosi i microvilli uno accanto all'altro e la cellula ha la funzione assorbente).

Villi intestinali



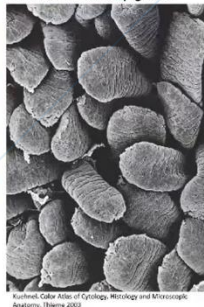
Copyright © 2006 by The McGraw-Hill Companies, Inc.
All rights reserved.

Le cellule muscolari lisce derivano dalla muscolaris mucosae sottostante, quindi possiamo dire che anche questa partecipa alla formazione dei villi intestinali perchè alcune sue cellule entrano nel connettivo dell'impalcatura dei villi intestinali. In questo modo anche gli stessi villi intestinali possono muoversi, accorciarsi e allungarsi lievemente e anche questo migliora il loro contatto con i prodotti della digestione all'interno del lume dell'intestino facilitando l'assorbimento.

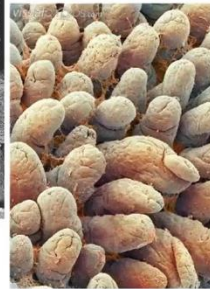
Duodeno – villi lamellari e anastomizzati tra loro



Digiuno – villi più lunghi e sottili ad andamento serpiginoso



Ileo – villi scarsi, più piccoli, digitiformi o conici

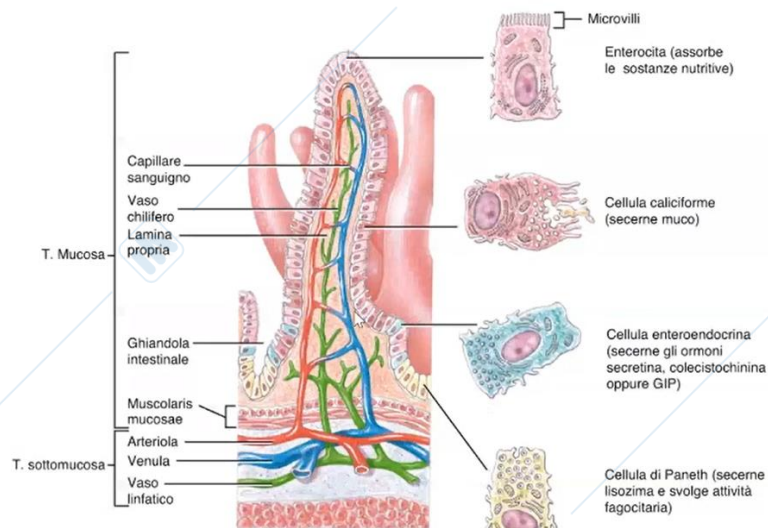


Kurthel, Color Atlas of Cytology, Histology and Microscopic Anatomy, Thieme 2010

sporgono/protrudono nel lume dell'intestino; nell'ileo invece i villi diventano di più corti, più rari e tozzi, scarsi, piccoli, conici, questa è la struttura dei villi a livello dell'ileo nel tratto distale dell'intestino tenue, la superficie che osserviamo è coperta ancora dall'epitelio di rivestimento e quindi singole cellule, singoli enterociti con le cellule caliciformi mucipare formano questa superficie.

A livello dei villi intestinali, in questa immagine è ancora rappresentata la composizione, il contenuto del tessuto connettivo della lamina propria nello spessore della tonaca mucosa che si solleva appunto per formare i villi, vi sono tre componenti: capillari sanguigni, capillare linfatico (vaso chilifero) e fascetti di cellule muscolari lisce.

Ovviamente ogni villo, all'interno del suo tessuto connettivo di impalcatura, contiene tutti e tre questi elementi (tipicamente un vaso capillare linfatico/chilifero).



(c) Villo ingrandito con il vaso chilifero, i capillari, le ghiandole intestinali e i tipi cellulari

Ed ecco l'epitelio di rivestimento dell'intestino tenue che abbiamo detto si solleva lungo i villi perché sollevato dal tessuto connettivo della lamina propria sottostante, oppure tra un villo e l'altro si addentra nella lamina propria sottostante andando a formare le ghiandole intestinali.

Quando guarda verso la superficie e il contenuto del lume l'epitelio di rivestimento è formato da due popolazioni cellulari: enterociti (con il loro sollevamenti della membrana plasmatica e quindi microvilli responsabili dell'assorbimento dei prodotti della digestione) e le cellule mucosecernenti caliciformi mucipare (che secernono il muco che lubrifica la parete, lubrifica il contenuto dell'intestino).

Lungo l'epitelio che diventa ghiandolare, epitelio delle ghiandole intestinali, oltre agli stessi enterociti e le cellule caliciformi mucipare compaiono anche altre specializzazioni: cellule enteroendocrine (che rilasciano delle sostanze attraverso il loro polo basale non più nel lume dell'intestino, ma verso il connettivo e i capillari presenti nel connettivo sottostante. Infatti sarà questo sangue nei capillari e poi nei vasi sanguigni, nelle venule, a spostare/trasportare il secreto, quindi gli ormoni prodotti dalle cellule enteroendocrine, e questi ormoni potranno andare ad agire sulle cellule in altre sedi, in altri organi del canale alimentare).

In particolare la secretina e la colecistochinina, sono due ormoni prodotti dalle cellule enteroendocrine dell'intestino tenue e questi ormoni poi con il sangue raggiungeranno il pancreas e il fegato (due ghiandole annesse al canale alimentare), in questo modo le due ghiandole vengono informate da parte dell'intestino stesso dell'arrivo delle sostanze che vengono man mano o devono essere ancora digerite. In questo modo, ricevuto il segnale, il pancreas può aumentare la produzione del succo pancreatico con i suoi enzimi digestivi che poi raggiungeranno il duodeno e il fegato può aumentare la sintesi/il rilascio della bile, che deve anche arrivare all'intestino tenue (arriva al duodeno). Sarà proprio lo stesso intestino tenue ad informare le due ghiandole che serve digerire perché è arrivato qualcosa dallo stomaco, è arrivato il chimo gastrico nel lume del duodeno, fornisci gli enzimi digestivi dal pancreas e la bile dal fegato per emulsionare i grassi, nel lume dell'intestino

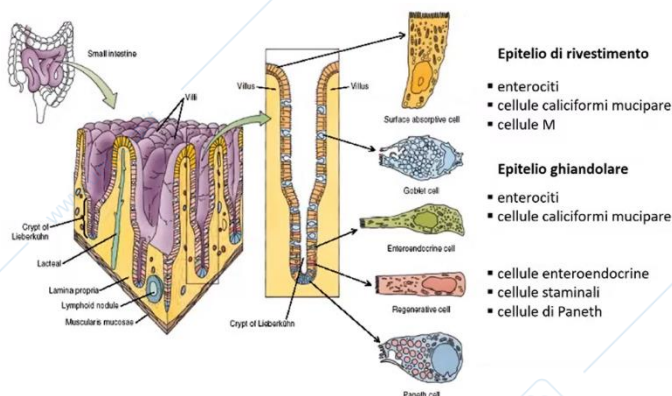
La secretina e la colecistochinina sono appunto due ormoni che fungono da messaggeri, che arrivati al pancreas e al fegato, informano queste ghiandole che devono aumentare la

loro attività per fornire ciò che serve per continuare la digestione e permettere l'assorbimento.

La colecistochinina agisce al livello della cistifellea, chiamata anche Colecisti. Arrivata alle cellule della colecisti provoca la spremitura della colecisti che mantiene e immagazzina la bile tra un pasto e l'altro. Quindi la bile prodotta dal fegato viene accumulata nella colecisti, con l'arrivo del contenuto dell'intestino questa bile deve essere spremuta dalla colecisti e riversata nel lume del duodeno dell'intestino tenue. La colecistochinina, arrivata sempre con i vasi sanguigni anche al pancreas, informa e stimola a livello del pancreas la produzione degli enzimi digestivi, la sintesi di questi enzimi digestivi che vengono rilasciati nel succo pancreatico convogliato lungo il dotto pancreatico nel lume dell'intestino tenue.

La secretina invece aumenta il volume della bile prodotta a livello del fegato. A livello del pancreas la secretina aumenta il volume del succo pancreatico e aumenta anche il suo pH rendendolo più alcalino (sarà importante a livello del duodeno perché è il primo tratto dell'intestino tenue che riceve il chimo gastrico, che è invece altamente acido, il succo pancreatico con l'acido cloridrico ha pH nei valori intorno a 2-3, davvero molto acido e corrosivo). Il chimo gastrico, quando arriva nel duodeno, ha bisogno di essere tamponato, il suo pH deve aumentare bruscamente e anche drasticamente, a partire da questi livelli molto bassi, fino a pH 7-8, anche leggermente alcalino. Anche il succo pancreatico con i suoi ioni bicarbonato raggiunge il duodeno e partecipa (oltre che a fornire gli enzimi digestivi) a questo tamponamento/aumento del pH del contenuto al livello del duodeno (è la secretina in particolare che aumenta il contenuto del bicarbonato nel succo pancreatico, aumentando il suo pH con cui il succo pancreatico può tamponare e neutralizzare l'acidità del chimo gastrico arrivato nel lume del duodeno).

Questo schema illustra l'organizzazione/disposizione dell'epitelio di rivestimento che copre tutta la superficie irregolare. L'epitelio di rivestimento quindi riveste i villi, poi tra un villo e l'altro si addentra nello spessore della parete rimanendo nella lamina propria, quindi le



ghiandole intestinali si trovano nella tonaca mucosa e soltanto fino a questo livello l'epitelio si addentra nella parete formando queste ghiandole.

Sono diverse le popolazioni, le specializzazioni delle cellule dell'epitelio ghiandolare, abbiamo le cellule enteroendocrine; ancora un'altra popolazione, cellule staminali, che si trovano sul fondo delle ghiandole intestinali e possono dare origine alle

cellule figlie che poi salgono, vengono spinte lungo l'epitelio ricostituendo una delle cellule delle altre popolazioni quindi mantenendo la continuità di questo epitelio; e ancora, le cellule di Paneth, una popolazione particolare, sono cellule coinvolte nella difesa contro i patogeni contenuti nel canale alimentare, non soltanto i patogeni che introduciamo con il cibo (questi vengono spesso danneggiati/distrutti già nello stomaco dall'acidità gastrica, sono pochi infatti i batteri come ad esempio l'escherichia coli in grado di sopravvivere in questa elevata acidità all'interno dello stomaco), ma il lume dell'intestino contiene la flora batterica, che è importante preservare nel corso dei disturbi intestinali, la flora batterica è costituita da un enorme, estremamente numeroso gruppo di microrganismi, perlopiù batteri, funghi, che

riempiono il nostro intestino e devono essere tenuti a bada. Questi microrganismi sono utili, sono i nostri saprofiti, partecipano alla digestione con i loro enzimi, però devono essere tenuti a bada sotto controllo, e quindi numerosi dispositivi, numerose strutture, con le loro cellule, ad attività ad esempio antibatterica, come le cellule di Paneth, liberano nel lume delle ghiandole, e poi da qui nel lume nell'intestino il lisozima ad esempio, che è un enzima in grado di danneggiare la parete batterica, in questo modo viene controllata la numerosità di questi batteri, che continuano a proliferare in maniera esponenziale.

Queste cellule enteroendocrine, staminali e di Paneth, si trovano soltanto nell'epitelio ghiandolare, soltanto in questa parte dell'epitelio che oramai si addentra nella lamina propria formando appunto una "ghiandola intestinale" (perciò lo chiamiamo epitelio ghiandolare). Soltanto il secreto delle cellule di Paneth (lisozima), viene liberato attraverso il polo apicale di queste cellule nel lume della ghiandola e poi questo lume si continua con il lume dell'intestino.

Le cellule enteroendocrine invece liberano il loro secreto, non nel lume della ghiandola e poi nel lume dell'organo (questa è la caratteristica delle ghiandole esocrine non endocrine), ma le cellule ad attività endocrina rilasciano il loro secreto attraverso il polo basale verso il connettivo sottostante e verso i capillari qui contenuti, poi sarà il sangue di questi capillari a smistare/trasportare il secreto (quindi ormoni).

Questo è il fondo di una ghiandola intestinale osservata al microscopio in sezione istologica.

Una parte di questa ghiandola intestinale è circondata dal connettivo della lamina propria con fibre collagene, ma si nota anche l'altissima cellularità di questo tessuto connettivo con i nuclei delle cellule.

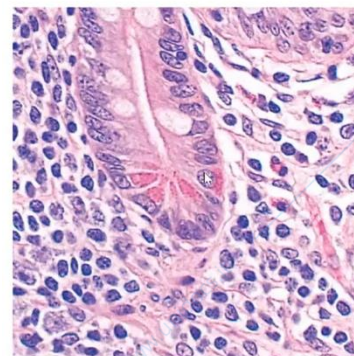
Del tessuto connettivo sono però per la maggior parte cellule migranti, quindi sempre cellule del sistema immunitario (tra cui i linfociti che hanno sempre il ruolo di difesa immunitaria della parete dell'intestino dai microrganismi presenti nel lume dello stesso).

Nell'epitelio ghiandolare invece l'epitelio è sempre cilindrico semplice (unico strato di cellule alte). Questa parte dell'epitelio ghiandolare contiene numerosi enterociti (in viola) e cellule caliciformi mucipare (in bianco) lungo il tubulo ghiandolare. Sul fondo di questa ghiandola intestinale, chiamata anche cripta intestinale, si vedono alcune cellule con i loro nuclei che hanno nel citoplasma dei granuli rosa (perché colorati in maniera più intensa con eosina colorante acido), anche il citoplasma è rosa però omogeneo, invece i granuli captano più eosina, perciò questo aspetto granulare rosa intenso, del citoplasma.

Ci sono quindi popolazioni cellulari diverse da quelle che abbiamo visto prima, infatti questi granuli si trovano nelle cellule di Paneth e questi sono granuli di lisozima, il contenuto di questi granuli, come quasi si intravede, sarà liberato attraverso il polo apicale delle cellule di Paneth nel lume di questa ghiandola e poi verso il lume dell'intestino stesso.

Queste cellule hanno lo stesso aspetto: nucleo nella parte basale e i granuli nel citoplasma verso il lume della ghiandola al di sopra del nucleo.

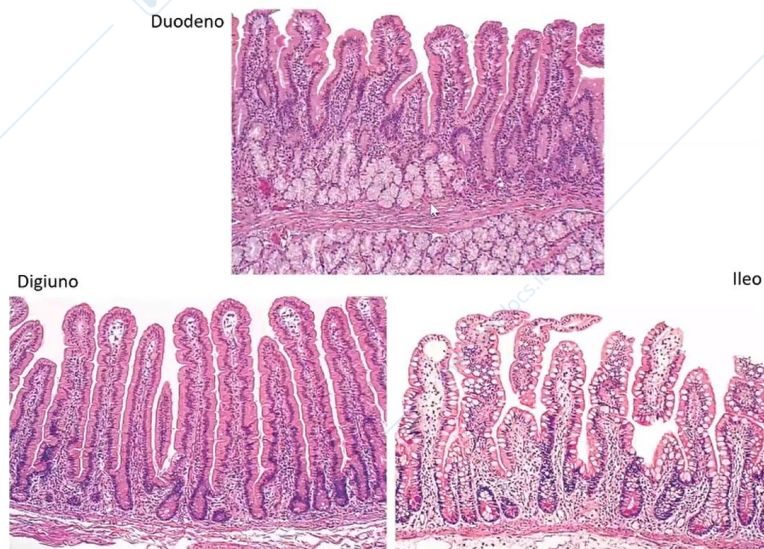
La cellula enteroendocrina però è diversa: ha il suo nucleo, il citoplasma soprastante verso il lume, i granuli nel citoplasma si trovano al di sotto del nucleo perché il contenuto di questi



Epitelio ghiandolare

- enterociti
- cellule caliciformi mucipare
- cellule enteroendocrine
 - S - secretina
 - I - colecistochinina
 - K - GIP
 - D - somatostatina
 - D1 - VIP
 - EC - serotonina
- cellule di Paneth
 - lisozima
- cellule staminali

granuli sarà liberato non al di sopra del nucleo e poi nel lume della ghiandola, ma attraverso il polo basale della cellula, nel connettivo sottostante e da qui sarà trasportato con il sangue dei capillari verso altre sedi, magari altri tratti dello stesso organo, oppure proprio verso altri organi che riceveranno prima o poi lo stesso sangue contenente oramai gli ormoni prodotti dalle cellule enteroendocrine quindi cellule endocrine dell'intestino.



Queste tre sezioni osservate al microscopio ottico, colorate con la tecnica ematossilina-eosina provengono dai tre tratti dell'intestino tenue: il duodeno, digiuno e infine l'ileo.

Anche qui è possibile notare, osservando e confrontando direttamente uno dopo l'altro, la differenza nella lunghezza, nell'andamento dei villi intestinali, i sollevamenti nel digiuno sono più lunghi rispetto a quelli del duodeno che sono invece più serpiginosi (sappiamo infatti che sono in effetti lamellari quando osservati lungo la superficie del duodeno). Quelli nell'ileo invece sono più corti, diventano anche più larghi alla loro base, tozzi.

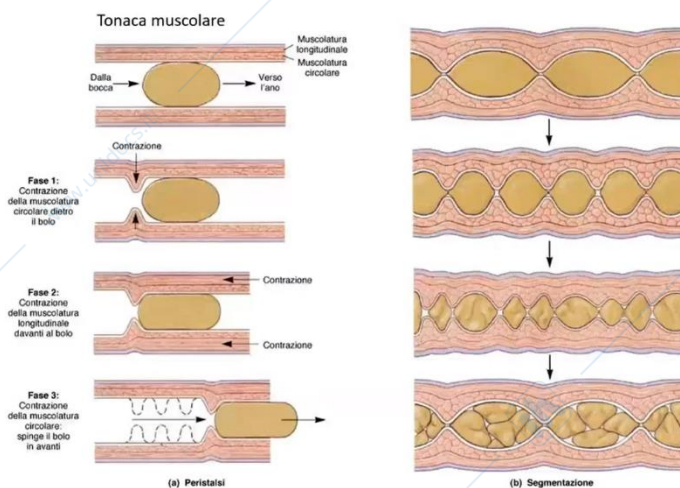
C'è poi ancora un'altra differenza, guardando l'epitelio di rivestimento della superficie del duodeno, sollevata lungo i villi, si vedono gli enterociti e cellule più chiare che sono cellule caliciformi mucipare, gli enterociti però prevalgono senz'altro, sono più numerosi rispetto alle cellule caliciformi mucipare, ed è così anche lungo il digiuno, ma a livello dell'ileo, si possono notare diversi gruppetti di cellule mucosecernenti, il loro numero infatti aumenta nell'epitelio di rivestimento, aumenta man mano lungo l'intestino tenue, sono poco numerose nel duodeno, aumentano man mano nel digiuno, ma diventano ancora più numerosi infine nell'ileo, e diventeranno ancora più numerose nell'intestino crasso, perché ovviamente serve più lubrificazione della parete e del contenuto dell'intestino man mano che questo si disidrata con l'assorbimento dell'acqua (ovviamente tutto ciò che rimane nell'intestino sarà infine allontanato come feci, diventa più solido, serve quindi lubrificare al meglio il lume dell'intestino, per poter continuare a spostare questo contenuto).

Aumenta quindi il numero di cellule caliciformi mucipare, e si vede la differenza nella composizione dell'epitelio di rivestimento.

Le invaginazioni sono invece le ghiandole, l'epitelio ghiandolare si continua poi con l'epitelio di rivestimento dei villi intestinali.

Nel duodeno vediamo ancora un'altra caratteristica diversa dalle pareti di altri tratti dell'intestino tenue, di colore più chiaro è un gruppetto di ghiandole nello spessore della parete del duodeno, queste ghiandole però, si trovano già al di sotto del livello della

muscularis mucosae, quindi nella tonaca sottomucosa oramai, nel connettivo della tonaca sottomucosa, infatti nella parete del duodeno le ghiandole intestinali qui, quelle tipiche, sono contenute nella lamina propria in tutti i tratti dell'intestino, ci sono le ghiandole intestinali contenute nel connettivo della lamina propria, quindi nella tonaca mucosa, qui nel duodeno queste ghiandole sono ancora particolarmente ricche di cellule mucosecernenti, però nel duodeno oltre a queste ghiandole nella lamina propria della tonaca mucosa ci sono anche altre ghiandole che originano sempre dallo stesso epitelio di rivestimento che però addentrandosi nella parete dell'intestino oltrepassa la muscularis mucosae e va a formare le ghiandole, i tubuli ghiandolari nel tessuto connettivo della sottomucosa. Oramai queste sono le ghiandole nella tonaca sottomucosa, e sono presenti soltanto nel duodeno, rilasciando, sono le ghiandole mucosecernenti, rilasciano ulteriore/maggiore quantità di muco alcalino, neutro alcalino con un pH intorno a 7-8. Nel duodeno queste ghiandole si chiamano ghiandole di Brunner e sono localizzate soltanto nella parete del duodeno perché è proprio qui che serve questa ulteriore quantità di muco alcalino per neutralizzare rapidamente il chimo gastrico mentre entra nel duodeno, quindi non soltanto il succo pancreatico (reso alcalino dai suoi bicarbonati), ma anche il muco alcalino prodotto dalle ghiandole localizzate nella tonaca sottomucosa del duodeno. Entrambe queste strutture, con il loro secreto, partecipano all'aumento del pH del contenuto del duodeno, quindi partecipano al tamponamento dell'acidità gastrica mentre questo si riversa dallo stomaco nel duodeno. Anche la bile che arriva dal fegato è una soluzione alcalina, quindi parteciperà all'aumento del pH del contenuto proprio a livello del duodeno. Quindi ricordiamo questa differenza nella struttura della parete, non soltanto le tipiche ghiandole intestinali, con le loro cellule specializzate particolari, ma anche le ghiandole nella sottomucosa, anche queste ghiandole nel duodeno con i loro dotti escretori attraversano la muscularis mucosae, attraversano il connettivo della lamina propria e si aprono sempre sulla superficie e riversano il muco nel lume del duodeno.



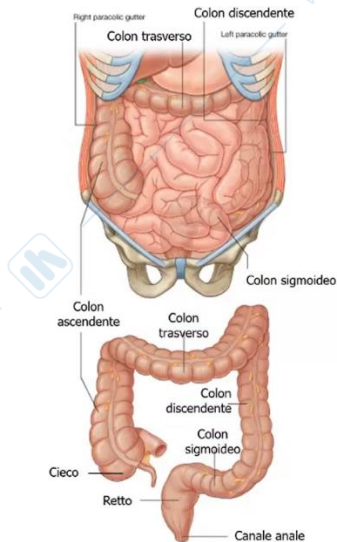
Della tonaca muscolare abbiamo già parlato: serve, con i suoi strati (circolare interno, longitudinale esterno), a segmentare, mescolare, propagare e quindi far scivolare il contenuto lungo l'intestino.

Infatti questo contenuto dall'intestino tenue prosegue nell'intestino crasso, i due tratti del canale alimentare si continuano uno con l'altro in corrispondenza della fossa iliaca destra, qui l'ileo si apre nell'intestino crasso.

La parte dell'intestino crasso subito al di sotto di questo sbocco dell'ileo nell'intestino crasso, si chiama intestino cieco perché termina a fondo cieco, e ancora qui, dalla sua parete, sporge l'appendice vermiforme, poi il cieco si continua con il colon ascendente che piega

Intestino crasso

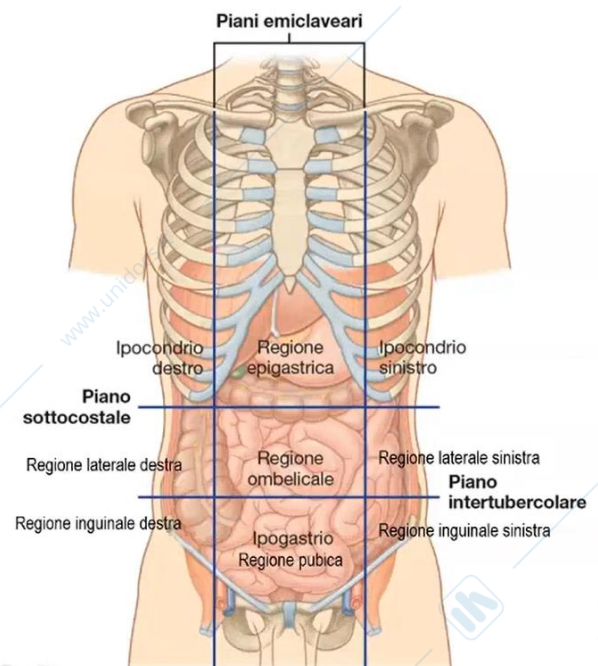
- Fa seguito all'intestino tenue a livello della fossa iliaca destra.
- Termina aprendosi all'esterno con l'orifizio anale.
- È più breve, più fisso e più grosso del tenue.
- È diviso in:
 - cieco
 - colon
 - ascendente
 - flessura destra (flessura epatica)
 - trasverso
 - flessura sinistra (flessura splenica)
 - discendente
 - sigmoideo
 - retto
 - canale anale



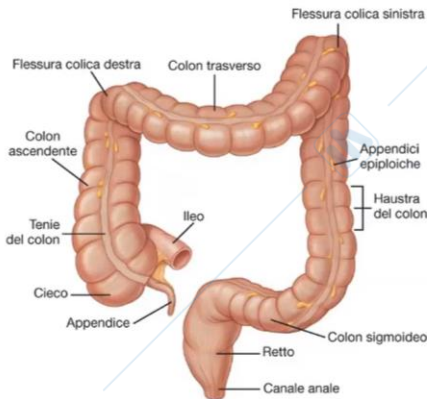
per portarsi dalla parete destra della cavità addominale verso la parete sinistra (in questo tratto si chiama colon trasverso), che poi piega nuovamente per continuare a scendere lungo la parete sinistra della cavità addominale (colon discendente), che successivamente si porta verso il piano sagittale mediano (colon sigmoideo), che forma infine l'intestino retto e questo termina con il canale anale che si apre con l'orifizio anale all'esterno liberando infine il contenuto quindi tutto ciò che non è

stato digerito/assorbito a livello del canale alimentare. L'intestino crasso nell'insieme è molto più corto rispetto all'intestino tenue, infatti arriviamo da 1 metro e mezzo fino a 2 m circa, è più fisso perché il colon ascendente, colon discendente, intestino retto, aderiscono alla parete della cavità addominale e soltanto il colon trasverso e il colon sigmoideo sono più mobili, non aderiscono direttamente alla parete, ma sono ancorate a questa tramite la piega del peritoneo, di nuovo quindi il meso (mesocolon trasverso, mesocolon sigmoideo).

Ecco siamo qui, quindi la fossa iliaca destra, nella regione inguinale destra (ricorda destra e sinistra al contrario), è dove si trova il cieco, poi il colon ascendente sale attraverso il fianco destro, quindi regione laterale destra, fino al fegato dove compie la sua flessura (flessura colica destra oppure, in relazione a questo rapporto, direttamente flessura epatica). Il colon poi prosegue adesso come colon trasverso, attraverso la regione epigastrica, fino all'ipocondrio sinistro, dove piega nuovamente (flessura colica sinistra, in rapporto con la milza, perciò flessura splenica), dall'ipocondrio sinistro, lungo la regione laterale, fianco sinistro, fino alla regione inguinale sinistra, il colon discendente, e poi il colon sigmoideo all'interno dell'ipogastrico, regione pubica, va a continuarsi, si porta verso il piano mediano per continuarsi con l'intestino retto, e poi il canale anale e l'orifizio anale.

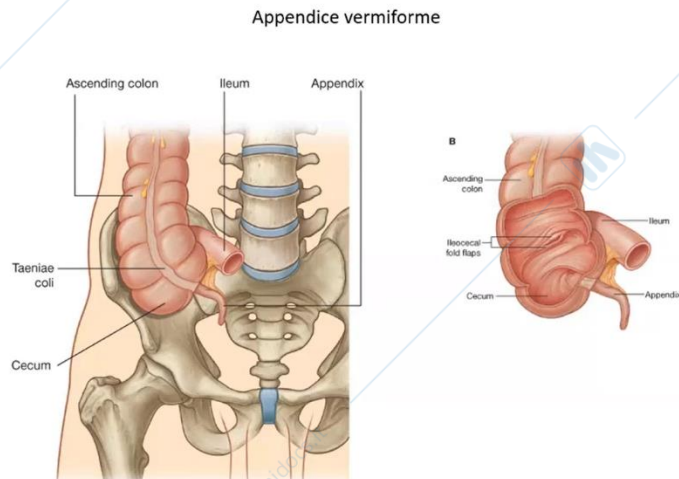


- L'intestino crasso presenta sulla superficie esterna:
 - **haustra**, gibbosità separate da solchi
 - lamine nastriformi longitudinali dette **tenie coliche** (assenti a livello dell'appendice, del retto e del canale anale)
 - appendici epiploiche

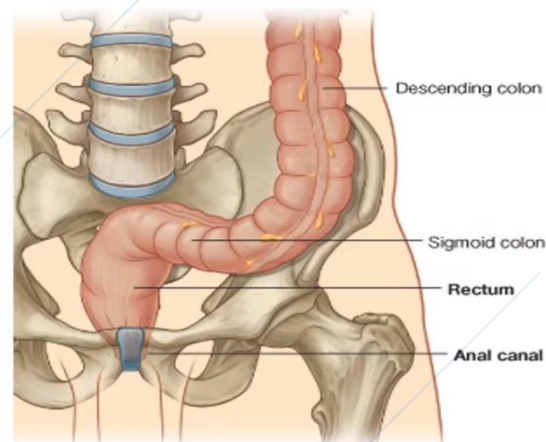


Tra le sue caratteristiche l'intestino crasso presenta sulla superficie esterna le haustra (che sono questi solchi che separano le gibbosità) e queste irregolarità della superficie esterna, sono provocate dalla tensione intrinseca della tonaca muscolare del colon, in particolare dello strato longitudinale esterno della tonaca muscolare nella parete del colon, questo strato longitudinale esterno della tonaca muscolare si ispessisce, non è uniforme attorno alla parete, ma si ispessisce lungo queste tre linee attorno alla parete equidistanti tra loro, che decorrono quindi lungo il colon a formare le cosiddette tenie, tenie del colon, o tenie coliche (che sono ispessimenti dello strato longitudinale esterno della tonaca muscolare), che con la loro tonicità, la loro contrazione lungo il colon lo ripiegano su se stesso, il colon è quindi ripiegato su se stesso a formare queste gibbosità, quindi haustra separate dai solchi.

L'appendice vermiforme è una breve e corta sporgenza, che origina dall'intestino cieco, con direzione diversa può sporgere nella cavità pelvica, può portarsi anche dietro al colon stesso, non conosciamo bene il suo ruolo, ma sappiamo che la sua parete è piena di tessuto linfatico, infiltrazione linfocitaria, quindi è probabilmente un altro dispositivo per la difesa immunitaria, però sappiamo anche bene che può infiammarsi e nel corso dell'infiammazione, appunto (appendicite) può esserci la necessità di rimuoverla.



Questa invece è l'altra estremità, il colon sigmoideo, che qui si continua nella cavità pelvica, nella piccola pelvi e quindi nella cavità pelvica si continua con l'intestino retto.

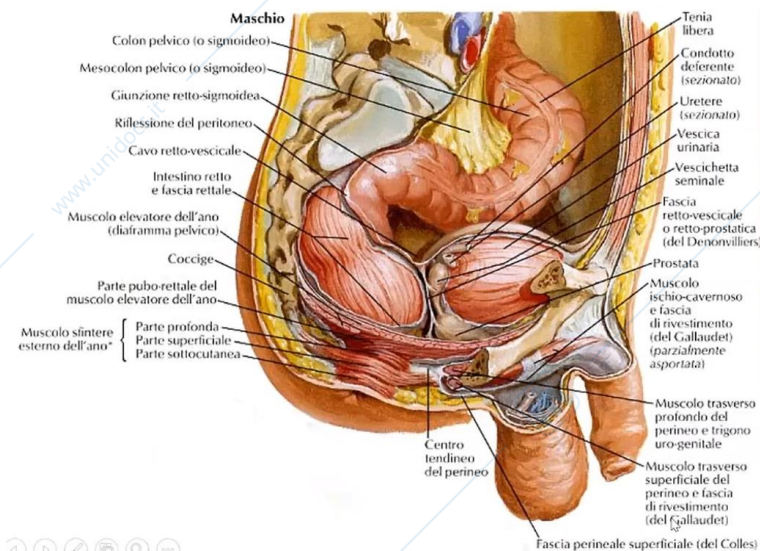
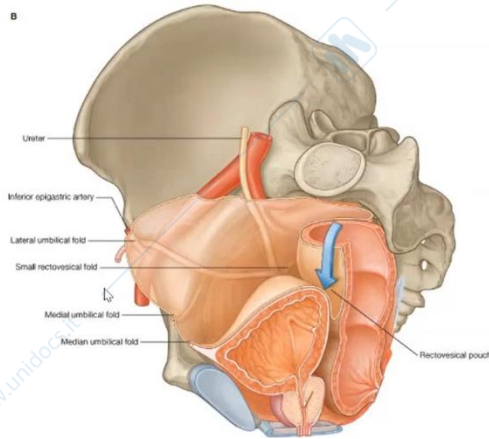


I rapporti del tratto distale dell'intestino crasso nella cavità pelvica saranno diversi nei due sessi, perchè nella cavità pelvica si trovano le parti distali dell'apparato urinario e poi gli organi dell'apparato genitale, che sono diversi in quello maschile e in quello femminile.

Nel maschio l'intestino retto, nella cavità pelvica, è in rapporto posteriormente direttamente con l'osso sacro e il coccige, anteriormente con la vescica urinaria e la prostata (una delle ghiandole annesse alle vie spermatiche), quindi vie genitale maschili. Infatti, l'ingrossamento/aumento del volume della prostata è frequente nei maschi oltre una certa età, a cominciare da 40-50 anni di vita, e il primo esame che valuta le dimensioni, la consistenza della prostata (che può soltanto ingrossarsi per aumento del volume e del

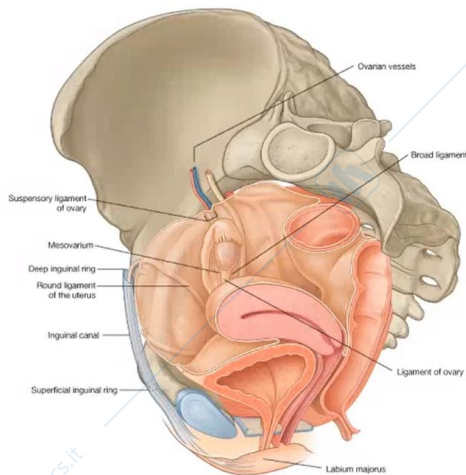
numero delle sue ghiandole, ma può anche incontro alla trasformazione neoplastica trasformandosi in carcinoma e dando origine al carcinoma della prostata), è l'esame digitale transrettale, introducendo appunto il dito attraverso l'orifizio anale fino al retto possiamo palpare direttamente la superficie posteriore della prostata, ed è un esame che dovrebbe essere effettuato frequentemente in tutti i maschi a cominciare da una certa età.

Topografia dell'intestino retto nel maschio

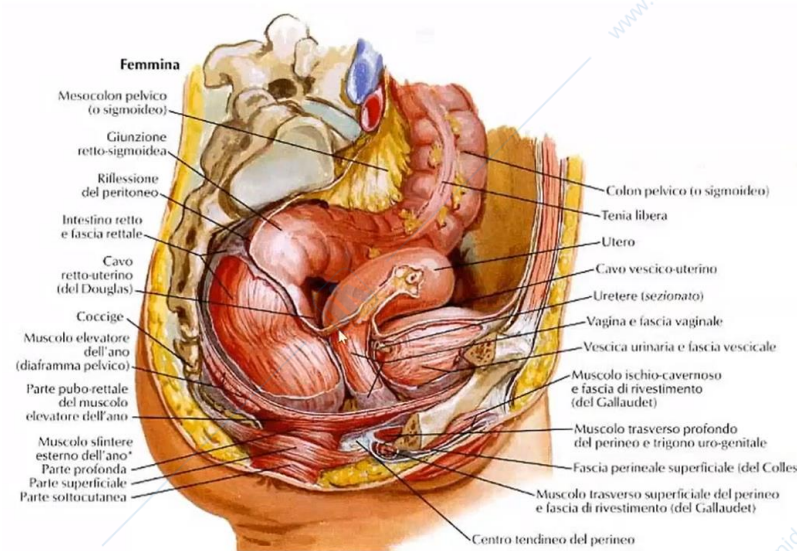


Quindi ricordiamo questo rapporto: al davanti del retto, nella cavità pelvica maschile, si trova la vescica urinaria e al di sotto di questa, sempre al davanti dell'intestino retto, la prostata.

Topografia dell'intestino retto nella femmina



Nella femmina invece l'intestino retto posteriormente è sempre il rapporto con il sacro e il coccige, però, anteriormente, al davanti del retto, tra la vescica urinaria e l'intestino retto si insinuano la vagina e l'utero, quindi questi organi, la cervice uterina e poi la vagina saranno in rapporto con la superficie anteriore dell'intestino retto nella femmina.

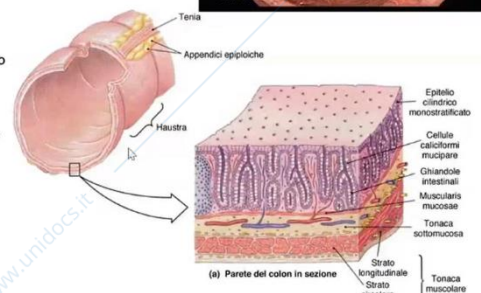
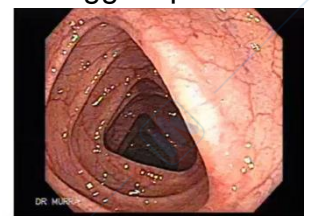

Ecco l'intestino retto e al davanti di questo l'utero con la cervice uterina, che poi si continua con la vagina.

Nella struttura della parete, rispetto all'intestino tenue, la superficie è liscia, non ci sono più i villi intestinali, non servono più per aumentare la superficie perchè la maggior parte dell'assorbimento è già avvenuta nell'intestino tenue, alla fine del digiuno, nel passaggio verso l'ileo avviene la maggior parte dell'assorbimento, che continua ancora lungo l'ileo, però per la maggior parte delle sostanze nutritive è già avvenuto prima di arrivare al livello dell'intestino crasso, qui continua ancora l'assorbimento di acqua, ioni, vitamine, sono queste le componenti che vengono assorbite a livello dell'intestino crasso, non serve quindi aumentare la superficie di assorbimento in maniera così evidente come l'abbiamo vista e descritta

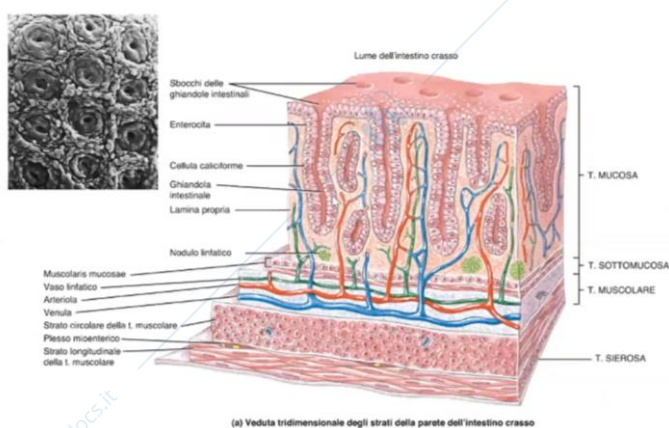
Struttura della parete dell'intestino crasso

- Tonaca mucosa**
 - > epitelio di rivestimento: cilindrico semplice
 - > enterociti e cellule caliciformi mucipare
 - > lamina propria
 - > tessuto connettivo lasso
 - > accoglie le ghiandole intestinali
 - > muscularis mucosae
- Tonaca sottomucosa**
 - > connettivo lasso
 - > plesso nervoso sottomucoso
- Tonaca muscolare**
 - > strato circolare interno
 - > strato longitudinale esterno
 - > forma le tenie
 - > plesso nervoso mienterico
- Tonaca sierosa o avventizia**



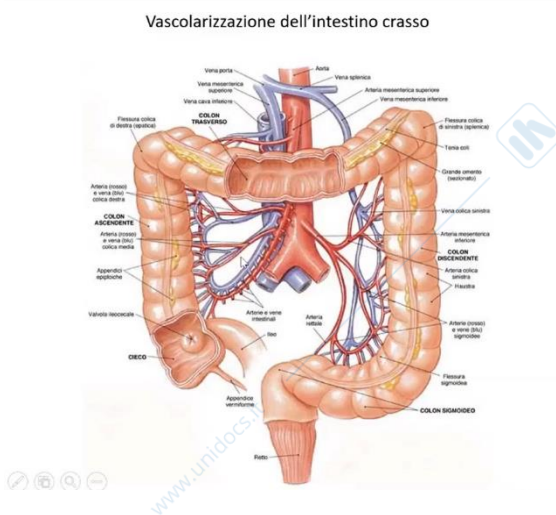
nell'intestino tenue. Quindi qui la superficie è liscia, è rivestita dall'epitelio di rivestimento della tonaca mucosa, epitelio di rivestimento che però continua a invaginarsi/addentrarsi nel tessuto connettivo della lamina propria sottostante a formare ancora queste ghiandole intestinali, anche qui, nella parete dell'intestino crasso, nella tonaca mucosa della parete dell'intestino crasso, saranno presenti le ghiandole intestinali sempre con gli enterociti, le cellule caliciformi mucipare, le cellule cellule di Paneth, cellule staminali, cellule enteroendocrine.

Un'altra differenza l'abbiamo già descritta a livello della tonaca muscolare perchè lo strato longitudinale esterno non è uniforme, ma si ispessisce, questo ispessimento va a formare una delle tre tenie coliche e la loro contrazione provoca la comparsa di queste gibbosità lungo l'intestino crasso. Queste gibbosità/irregolarità sono visibili anche osservando la superficie interna dell'intestino crasso nel corso dell'esame chiamato colonoscopia, in questo caso lo strumento viene introdotto direttamente attraverso l'orifizio anale per arrivare nell'intestino crasso, quindi non partiamo più dalla cavità orale, proseguendo fino all'intestino crasso perché non potremmo mai attraversare i 7 metri delle anse dell'intestino tenue (questo strumento arriva fino allo stomaco, fino al duodeno, poi per osservare il resto dell'intestino partiamo dall'orifizio anale, possiamo attraversare l'intestino crasso a ritroso fino alla giunzione con l'ileo, e poi ancora anche i tratti distali dell'ileo che possono essere osservati nel corso di questo esame).



La stessa struttura della parete dell'intestino crasso: la superficie è liscia perchè non si solleva a formare i villi intestinali, non ci sono più i villi intestinali, l'epitelio però continua ad addentrarsi a tratti, andando a formare l'epitelio ghiandolare delle ghiandole intestinali e la tonaca muscolare è differente.

L'arteria mesenterica superiore, oltre a vascolarizzare tutto l'intestino tenue, vascolarizza anche tratti dell'intestino crasso, quindi il colon cieco con l'appendice vermiforme, colon ascendente, parte del colon trasverso; dopodiché saranno i rami dell'arteria mesenterica inferiore, a raggiungere ancora la parte distale del colon trasverso, e poi il colon discendente, il colon sigmoideo e parte dell'intestino retto.



Il sangue refluo da questi organi (quindi a partire dal tratto addominale dell'esofago, attraverso lo stomaco, tutto l'intestino tenue e tutto l'intestino crasso), viene raccolto dalla vena mesenterica inferiore, dalla vena mesenterica superiore, dalla vena splenica e altre vene tributarie dallo stomaco, dal pancreas, dall'esofago, in un unico vaso venoso, che si chiama vena porta, che convoglia e continua a portare questo sangue refluo da questi organi del canale alimentare più la milza, al fegato, quindi il fegato, grazie alla vena porta (circolazione venosa portale epatica), è il primo organo che riceve tutti i prodotti della digestione assorbiti a livello del canale alimentare.

Dalla milza riceve invece i prodotti della degradazione degli eritrociti e della loro emoglobina trasformata in bilirubina (sarà metabolizzata anche dal fegato, in quanto sostanza potenzialmente tossica).

Quindi ricordiamo che tutti i prodotti della digestione assorbiti a livello del canale alimentare e i prodotti della degradazione degli eritrociti della loro emoglobina, con le vene tributarie della vena porta, raggiungono prima il fegato, infatti il fegato poi continua a metabolizzare, può trasformare, può immagazzinare, può riciclare queste sostanze a seconda delle condizioni, delle necessità, del tipo di sostanza, ancora man mano, ritorneranno nella circolazione sanguigna tramite le vene epatiche, che si aprono nella vena cava inferiore, e poi il cuore, e poi infine la circolazione sistemica, soltanto, però, in questo momento, saranno resi disponibili a tutti gli altri organi, prima attraversando però il fegato.

Ovviamente i farmaci vengono assorbiti a livello del canale alimentare tramite la stessa via, quindi le vene che portano il sangue refluo con tutto ciò che è assorbito attraverso la parete del canale alimentare, anche i farmaci raggiungeranno prima il fegato e saranno già (nel corso di questo primo passaggio, prima di arrivare ai loro organi bersaglio con la circolazione sistemica) spesso sottoposti a una prima modificazione, metabolismo della prima fase. Ricordate, è meglio evitare il passaggio di farmaci attraverso il fegato, è opportuno introdurli nella cavità orale, perché da qui le vene non raggiungono direttamente il sangue venoso/refluo, non va dritto al fegato, ma viene raccolto dalle vene tributarie della vena cava superiore e poi l'atrio destro, poi circolazione polmonare, atrio sinistro, ventricolo sinistro, circolazione sistemica e soltanto in questo momento, con le arterie, arrivano anche all'intestino con le vene e arriveranno con la vena porta al fegato, ma oramai dopo aver attraversato la circolazione sistemica e non prima, come avviene quando invece le sostanze vengono assorbite a livello del tratto addominale del canale alimentare.

