

L'apparato respiratorio

Le **vie respiratorie** sono costituite da cavità nasali, laringe, trachea e bronchi. Gli organi dell'apparato respiratorio provvedono allo scambio dei gas tra sangue circolante e aria atmosferica di cui regolano anche l'afflusso.

I **polmoni** sono gli organi essenziali della respirazione, sede dell'ematosi. Cavità toracica e pleure li accolgono e ne permettono il funzionamento.

Gli **organi respiratori** adibiti agli scambi gassosi e posti nel polmone sono:

- bronchioli respiratori
- dotto alveolare e sacculi alveolari
- alveoli polmonari

La **direzione dell'afflusso d'aria** è: Narici, cavità nasali, rinofaringe, laringe, trachea, bronchi, polmoni.

Nei mammiferi domestici l'**apice del naso** assume denominazioni diverse nelle varie specie.

- **Bovino:** piano nasolabiale (musello), è rivestito da mucosa pluristratificata cheratinizzata con ghiandole sierose
- **Piccoli ruminanti, gatto e cane:** piano nasale. È il piano sul quale si aprono le narici, è privo di peli e suddiviso dal solco labiale o filtro. L'apice nasale nel cane è ben pigmentato e detto tartufo.
- **Maiale:** piano rostrale. Il suo apice nasale è detto grugno ed è provvisto brevi peli.
- **Cavallo:** Le narici hanno sottili peli, tra i quali peli tattili.

Il **naso** è delimitato da:

- ossa nasali
- ossa mascellari
- processi palatini delle ossa incisive
- processi palatini delle ossa mascellari
- lamine orizzontali dei palatini

La **lamina cribrosa** dell'etmoide chiude caudalmente le cavità nasali che si continuano con la faringe respiratoria (rinofaringe).

Il **setto nasale** formato da cartilagine ialina separa le cavità nasali dei due lati.

Nel bovino e nel maiale il naso è mantenuto umido per mezzo di gruppi di ghiandole; nel cane e nel gatto per mezzo della ghiandola nasale laterale (nel recesso mascellare) e da ghiandole più piccole presenti nella mucosa nasale.

Le **cartilagini nasali** sostengono meccanicamente l'apice del naso e i vestiboli nasali, dando la forma alla narice.

L'**impalcatura del naso** è formata da:

- cartilagini della parete laterale
- cartilagini nasali accessorie

Nel **maiale** l'impalcatura nasale è completata dall'osso del grugno, o osso rostrale.

Nel naso del **cavallo** si sviluppa cartilagine alare che determina la tipica forma a virgola della narice. In questa cartilagine si distinguono una lamina dorsale ed un corno ventrale. La parete laterale della narice non è sostenuta da elementi cartilaginei e ciò permetta al cavallo di dilatare le narici.

Il **diverticolo nasale** è la terminazione della porzione dorsale della narice. È un sacco a fondo cieco provvisto di peli. Negli equidi viene anche definito come falsa narice.

Le **cavità nasali**:

- terminano nel fondo nasale in corrispondenza dell'etmoide.
- sono separate dal setto nasale.

La **mucosa nasale** poggia su plessi vascolari.

Ogni **cavità nasale** si apre nella faringe attraverso la coana nasale (o narice interna).

Le **conche nasali** sporgono nello spazio delle cavità nasali e aumentano la superficie della mucosa respiratoria a contatto con l'aria. Sono ben sviluppate negli animali macrosomatici (che hanno un olfatto molto sviluppato). Ad esempio, nel cane provvedono inoltre ad aumentare la superficie della mucosa olfattiva.

Alcuni animali, ad esempio il cavallo, ritirano le labbra in modo simile ad una smorfia. In questo modo amplia la superficie delle narici ed esamina gli odori: il cosiddetto **Flehmen**. Esso permette agli animali di determinare la presenza o l'assenza dell'estro, lo stato fisiologico e il tempo trascorso dal passaggio degli animali fiutati.

Le conche nasali sono formazioni ossee papiracee composte da:

- **endoturbinato I** che forma la conca nasale dorsale.
- **endoturbinato II** forma la conca nasale media. Ben sviluppata nel cane e nel gatto.

Queste sono in rapporto con l'etmoide.

Invece la **conca nasale ventrale**, che si inserisce sull'osso mascellare, non è in rapporto con l'etmoide.

I **meati nasali** sono gli spazi delimitati dalle conche nasali:

- **meato nasale dorsale**: conduce l'aria in direzione della mucosa olfattiva. Indicato anche come meato olfattorio.
- **meato nasale medio**: spazio su cui si aprono i seni paranasali. Indicato anche come meato sinusale.
- **meato nasale ventrale**: meato attraverso il quale passa l'aria respiratoria. Indicato anche come meato respiratorio.
- i meati comunicano attraverso il **meato nasale comune**, posto in prossimità del setto nasale.

I **seni paranasali**:

- sono cavità comprese nello spessore di alcune ossa craniche.
- nell'animale giovane sono ancora poco sviluppati e si ingrandiscono con l'avanzare dell'età.
- riducono il peso complessivo della testa, aumentano la superficie cranica e svolgono funzioni di protezione meccanica. La pneumatizzazione delle ossa craniche conferisce al cranio una maggiore resistenza agli urti.
- sono tappezzati da una mucosa respiratoria sottile e poco vascolarizzata.

Tipi di **seni paranasali**:

- Il **seno mascellare**.

Nel cavallo è suddiviso in un seno mascellare rostrale ed un seno mascellare caudale. Inoltre, sempre nel cavallo, è attraversato dal canale infraorbitario che lo divide in un recesso laterale e un recesso mediale. Nel cane e nel gatto è assente, presente solo un recesso mascellare che ospita la ghiandola nasale laterale, la quale provvede all'umidificazione dell'apice del naso.

- **Il seno frontale**

È una voluminosa cavità compresa nell'osso frontale che si apre nel meato nasale medio. Nel cavallo comunica con la cavità della conca nasale dorsale (seno concofrontale) e con il seno mascellare caudale (adito frontomascellare). Nel bovino e nel maiale è concamerato.

- **seno palatino**
- **seno sfenoidale**
- **seno lacrimale** (solo nel maiale e nei ruminanti)
- **celle etmoidali** (solo nel maiale e nei ruminanti)

Nel cavallo il seno sfenopalatino pneumatizza l'osso palatino e quello sfenoide.

Dalle cavità nasali l'aria entra nella rinofaringe attraverso due aperture dette **coane**. Esse sono separate dal vomere in modo incompleto.

La parte nasale della faringe contiene molti **noduli linfatici** diffusi o aggregati tonsille.

In corrispondenza del **palato molle** c'è il passaggio tra la parte nasale della faringe e la parte orale, punto in cui le vie aeree si incrociano con il canale alimentare.

Il palato molle, appoggiato all'epiglottide, interrompe la comunicazione fra orofaringe ed esofago, e mantiene aperta quella tra rinofaringe e trachea. Nella **deglutizione** il palato molle si solleva chiudendo la rinofaringe e l'epiglottide si schiaccia all'indietro chiudendo la laringe.

La **tuba uditiva** (di Eustachio) è un condotto naturale che collega l'orecchio medio con la rinofaringe. È per un terzo ossea (nel tratto che la collega all'orecchio medio) e due terzi cartilaginea nella sua porzione rivolta verso il naso. La sua funzione più importante è quella di far entrare aria nell'orecchio in modo che la pressione atmosferica diventi uguale a quella dell'orecchio. In condizioni normali le pareti della tuba sono accostate, in modo che l'aria entri nell'orecchio solo nell'attimo in cui si apre. Un'altra funzione è il drenaggio dell'orecchio medio.

Le **tasche gutturali** rappresentano una caratteristica anatomica propria degli equidi; esse originano come diverticoli, ovvero introflessioni, dalla mucosa del margine ventrale della tuba uditiva, foggiate a mo' di doccia, aperte ventralmente.

La laringe:

- è un organo tubulare cavo, impari e mediano.
- collega la faringe con la trachea
- è composta prevalentemente da cartilagini laringee.
- il suo interno è occupato dalla cavità laringea.
- cavità laringea rivestita da un epitelio pavimentoso pluristratificato e da mucosa respiratoria.

Lo scheletro della laringe è di tipo cartilagineo e si distinguono le seguenti **cartilagini laringee**:

- **cartilagine epiglottica** (impari)

Forma l'**epiglottide** ed è composta da cartilagine elastica. Durante la deglutizione l'abbassamento dell'epiglottide impedisce l'ingresso di solidi e di liquidi nelle vie aeree inferiori.

- **cartilagine tiroidea** (impari)

Forma le pareti laterali ed il pavimento della laringe. È formata da cartilagine ialina, possiede un corpo ventrale e due lamine laterali (lamina destra e lamina sinistra). In tutti i mammiferi domestici, ad eccezione del cavallo, il corpo forma un pavimento completo del tubo laringeo. ognuna delle due lamine laterali presenta un processo (o cono) rostrale ed uno caudale. Nel cavallo, il cono ostale presenta un'incisura (fessura tiroidea). nel cavallo può ossificarsi completamente, mentre negli altri mammiferi domestici l'ossificazione parziale.

- **cartilagini aritenoidee (pari)**

Ha una forma piramidale triangolare molto irregolare. Presenta tre processi di inserzione muscolo legamentose: il processo vocale (in cui si inserisce il legamento vocale), il processo muscolare (in cui si inserisce il muscolo vocale), ed il processo mediale (in cui si inseriscono le cartilagini corniculate). È formata da cartilagine ialina ed elastica.

- **cartilagine cricoidea**

Circonda la laringe come una sorta di anello. È formata da cartilagine ialina possiede la forma di un anello con sigillo. può subire processo di parziale ossificazione.

I **muscoli della laringe** si distinguono in:

- **muscoli propri (intrinseci)**
- **muscoli estrinseci**

E sono chiamati:

- **Muscolo tiroaritenoideo**
- **Muscolo aritenoideo**
- **Muscolo cricoaritenoideo laterale**
- **Muscolo cricoaritenoideo dorsale**
- **Muscolo cricotiroideo**

L'Apparato ioideo sostiene la laringe alla base della testa nel cavallo.

La trachea e i bronchi costituiscono l'**albero aerifero**, le cui ramificazioni si distribuiscono nei polmoni.

La **trachea**:

- È un tubo impari e mediano
- Fa seguito alla laringe e termina dorsalmente rispetto al cuore, dove si divide dando origine a due **bronchi principali**, uno per ciascun polmone.
- Penetra nel polmone attraverso l'**ilo**
- In tutto il suo decorso è accompagnata dall'**esofago**
- Discende fino all'entrata del torace, descrivendo una leggera curva dorsalmente per penetrare in esso a livello del mediastino craniale
- Si divide in una porzione cervicale ed in una toracica
- È formata da un numero variabile di cartilagini tracheali incompleti sul lato dorsale (a seconda della specie).

La trachea si compone, procedendo dall'esterno verso l'interno:

- **tonaca fibro-cartilaginea**, è caratterizzata dagli anelli tracheali.

Sono formati da cartilagine ialina e collegati da una membrana fibro-elastica, i legamenti interanulari. Alle loro estremità dorsali le cartilagini tracheali sono collegate dal muscolo tracheale.

- **muscolo tracheale** costituito da fibrocellule lisce, è situato sul piano dorsale della trachea;
- **sottomucosa e mucosa**; presenta un epitelio cilindrico pseudostratificato con cellule ciliate frammiste a cellule caliciformi. Nella parte profonda della mucosa si trovano ghiandole sieromucose, più abbondanti negli intervalli tra gli anelli tracheali e a livello della parete membranosa.

Nei ruminanti e nel maiale poco prima della biforcazione, la trachea stacca a destra un **bronco tracheale** che provvede alla ventilazione del lobo craniale del polmone destro.

Ogni **bronco principale** si divide in **bronchi lobari**, ciascuno dei quali si distribuisce ad un lobo polmonare. Ogni **bronco lobare** emette dei **bronchi segmentari**, ciascuno dei quali è destinato ad un segmento bronco – polmonare; in quest'ultimo, il **bronco segmentario**, emette dei rami sottosegmentari o interlobulari da cui poi derivano i **bronchioli**, che fanno parte del parenchima polmonare.

Ramificazioni dell'albero bronchiale:

- tipo monopodico → il ramo principale origina collaterali senza perdere la sua individualità;
- tipo dicotomico → il ramo principale si esaurisce in due branche più piccole ed equivalenti.

I **polmoni** sono gli organi essenziali della respirazione; sono divisi in lobi ad opera di fessure o scissure più o meno profonde.

Ogni polmone presenta:

- faccia costale
- faccia mediastinica
- faccia diaframmatica
- margine dorsale
- margine ventrale
- base
- apice

Nei **cavalli** il polmone sinistro ha due lobi:

- lobo craniale sinistro
- lobo caudale sinistro

Ed il polmone sinistro ha tre lobi:

- lobo craniale destro
- lobo accessorio
- lobo caudale destro

Nei **grandi ruminanti** il polmone sinistro ha tre lobi:

- lobo craniale sinistro (porzione craniale)
- lobo craniale sinistro (porzione caudale)
- lobo caudale sinistro

Ed il polmone sinistro ha cinque lobi:

- lobo craniale destro (porzione craniale)
- lobo craniale destro (porzione caudale)
- lobo intermedio
- lobo accessorio, prende attacco tra il precedente e il lobo medio
- lobo caudale destro

Nei **maiali** il polmone sinistro ha tre lobi:

- lobo craniale sinistro (porzione craniale)
- lobo craniale sinistro (porzione caudale)
- lobo caudale sinistro

Ed il polmone sinistro ha cinque lobi:

- lobo craniale destro
- lobo intermedio
- lobo accessorio, prende attacco tra il precedente e il lobo medio
- lobo caudale destro

L'insieme dei lobuli polmonari costituisce il **parenchima polmonare**.

Ogni **lobulo** è appeso ad un **bronchiolo sopralobulare**, accompagnato da **arteriole** proveniente dalle arterie polmonare e bronchiale. Questi formano i **bronchioli intralobulari**, dividendosi fino a dare i **bronchioli terminali**. Questi sostengono un gruppo di **bronchioli respiratori** da cui poi dipendono numerosi alveoli.

Il ruolo primario degli **alveoli** è arricchire il sangue di ossigeno (O₂) e ripulirlo dall'anidride carbonica (CO₂). L'elevata densità di questi alveoli caratterizza l'aspetto morfologico spugnoso del polmone.

Ogni alveolo polmonare è costituito da un singolo e sottile strato di epitelio di scambio, in cui si conoscono due tipologie di cellule epiteliali, dette pneumociti.

La parete degli alveoli si compone dell'epitelio respiratorio, dei setti interalveolari e della rete dell'ematosi.

L'**epitelio respiratorio** è formato da pneumociti di 1° e 2° tipo. Si riscontrano anche macrofagi.

Gli **pneumociti di tipo I** sono cellule appiattite unite fra loro da giunzioni occludenti che prevengono l'infiltrazione del fluido extracellulare nell'alveolo.

Gli **pneumociti di tipo II** sono cellule cubiche sparse tra gli pneumociti di tipo I con i quali formano giunzioni occludenti. Producono il surfattante polmonare che rilasciano mediante esocitosi nel lume alveolare.

Questo riduce la tensione superficiale, prevenendo così il collasso degli alveoli (atelettasia).

Ogni **alveolo polmonare** presenta un'elevata vascolarizzazione, garantita da numerosissimi capillari.

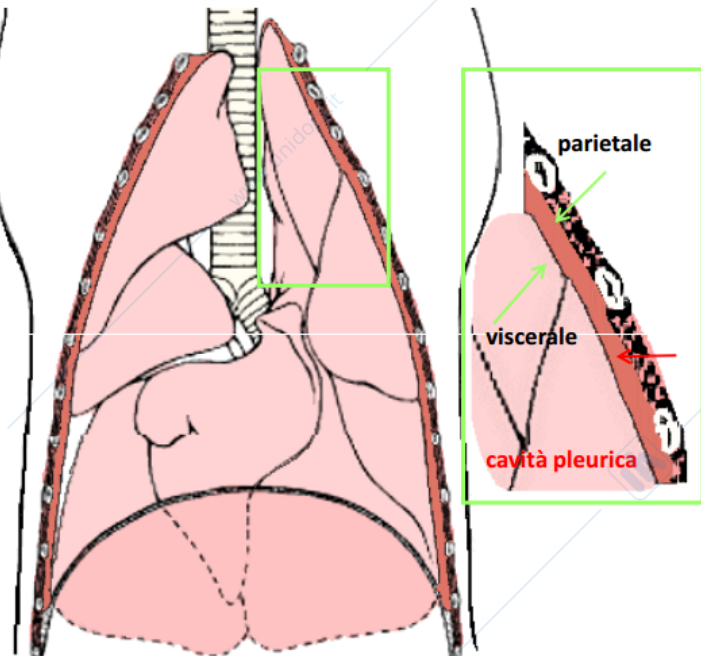
All'interno degli alveoli polmonari, il sangue è separato dall'aria da una sottilissima membrana. Il processo di scambio gassoso, chiamato anche ematosi, consiste nell'arricchimento del sangue di ossigeno e nell'eliminazione di anidride carbonica e vapore acqueo.

Ogni polmone è avvolto da una sierosa, la **pleura**.

Rivestimento dei polmoni – Le pleure

Membrane sierose che rivestono la superficie esterna dei polmoni e la superficie interna della cavità toracica

- **Pleura parietale** = tappezza la parete interna della gabbia toracica (pleura costale), la faccia craniale del diaframma (pleura diaframmatica) e la faccia mediale del polmone (pleura mediastinica); cranialmente forma la cupola pleurica
- **Pleura viscerale** = riveste la superficie esterna del polmone ad eccezione dell'ilo, a livello del quale si continua con la pleura parietale
- Tra le due pleure si forma una **cavità pleurica** = pochi cc di liquido pleurico per lo scorrimento delle due membrane su se stesse
- **Istologicamente** = epitelio pavimentoso semplice e sottile tonaca propria connettivale



Al di sotto del foglietto viscerale della pleura, un involucro connettivo – elastico invia sottili setti che dividono il parenchima in segmenti bronco polmonari, che sono territori di ventilazione a loro volta suddivisi in sottosegmenti e poi in lobuli, ciascuno dei quali è appeso a un bronco d'importanza corrispondente.

Sierosa: è rappresentata dal foglietto viscerale della pleura. La faccia profonda aderisce fortemente al tessuto sottostante da cui non può essere staccata.

Mesotelio → molto sottile

Strato connettivale → con una parte superficiale ricca di fibre elastiche, ed una profonda ricca di fibre collagene.

La prima accompagna il peduncolo bronco vasale fino a formare il connettivale assile di ciascun lobulo.

Nella seconda i setti partono dall'involucro periferico e si approfondano nel parenchima separando i segmenti e le loro divisioni.

L'addossamento dei foglietti parietali sul piano mediano concorre alla formazione del **mediastino**, setto che separa i due emitoraci che si estende dall'apertura craniale del torace al diaframma, e dal rachide alla faccia endotoracica dello sterno.

Si riconoscono: mediastino craniale, mediastino medio, mediastino caudale.

Se guardassimo la proiezione laterale sinistra del mediastino di un bovino o di un cavallo potremmo distinguere:

- **Mediastino craniodorsale:** esofago, trachea, grandi vasi, dotto toracico, linfonodi e nervi
- **Mediastino cranioventrale:** timo e vasi toracici interni.
- **Mediastino mediodorsale:** terminazione della trachea, esofago, vasi polmonari, arco aortico, dotto toracico, vena azygos sinistra, linfonodi e nervi.
- **Mediastino medioventrale:** cuore e pericardio.
- **Mediastino caudodorsale:** esofago, aorta, rami vagali, linfonodi
- **Mediastino caudoventrale:** nervo frenico sinistro.
- Centro tendineo del diaframma
- Regione muscolare del diaframma