

## IL SISTEMA TEGUMENTARIO

Il sistema tegumentario comprende *la cute, il tessuto sottocutaneo e gli annessi cutanei*. Questo sistema presenta diverse funzioni → protezione, assorbimento, escrezione, nutrimento. E' inoltre un vero e proprio **organo di senso**.

### La cute

La cute è una membrana, formata da **epitelio pavimentoso stratificato**.

Presenta uno spessore variabile nelle varie regioni del corpo → maggiori sono le sollecitazioni, maggiore è lo spessore.

Riveste in continuità l'intera superficie del corpo, e con le rispettive tonache, riveste anche gli orifizi.

A livello superficiale presenta *carica negativa* ed un pH *leggermente acido* (tra 4,2 e 5,6).

La superficie esterna presenta inoltre delle regioni glabre (= *prive di peluria*), come gomito, labbra e ginocchio. → troviamo qui dei solchi, chiamati anche **pieghe**. Sono presenti per azione di determinati movimenti muscolari; in questo caso sono dette *temporanee*; oppure derivano dall'aderenza della cute alla fascia superficiale del corpo → *si parla di pieghe permanenti*

Sulla faccia volare dei polpastrelli si trovano i **dermatoglifi** → *corrispondono alle impronte digitali*.

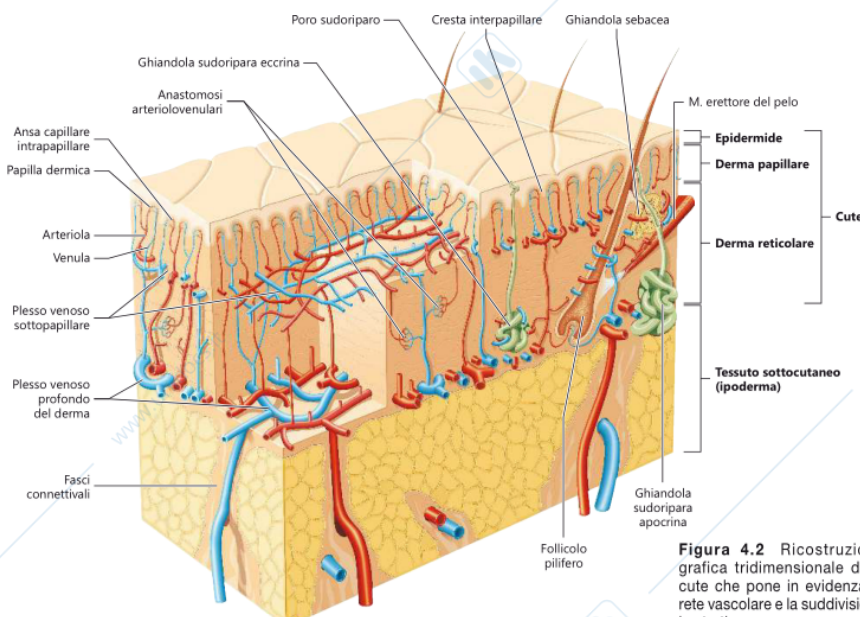


Figura 4.2 Ricostruzione grafica tridimensionale della cute che pone in evidenza la rete vascolare e la suddivisione

La pelle si organizza in due strati: **epidermide e derma** → sono separati a livello strutturale e funzionale dalla **giunzione dermoepidermica** = *membrana basale formata da cheratinociti e fibroblasti (rispettivamente sono le cellule dell'epidermide e del derma)*. E' costituita da una **lamina densa** → *formata da fibre di collagene. Funge da supporto strutturale e da barriera; e da una lamina lucida* → *necessaria per l'adesione cellulare*

Al di sotto del derma è presente l' **ipoderma** = *chiamato anche pannicolo adiposo, in quanto ricco di adipociti*

### L'epidermide

L'epidermide è lo strato più superficiale della cute. Si tratta di una lamina costituita da **epitelio pavimentoso stratificato cheratinizzato**.

L'epidermide si organizza in 4 strati:

- **basale (o germinativo)** → presenta un singolo strato di cellule di forma prismatica, che poggiano sulla *lamina basale*.

Le cellule dello strato basale presentano intensa attività proliferativa

- **spinoso** → le cellule presentano forma poliedrica → queste assumono forma più appiattita negli strati più superficiali → vengono in stretto contatto tra loro per mezzo dei *desmosomi*
- **granuloso** → le cellule assumono forma appiattita. I loro componenti citoplasmatici sono ricchi di *cheratina* → processo di **corneificazione** → *l'epitelio si trasforma in sostanza cornea*
- **lucido**
- **corneo** → è lo strato più superficiale, formato dai **corneociti**,

Si trovano le cellule epiteliali, e quindi i **cheratinociti**, e le cosiddette *cellule intrusive (o migranti)* → ossia **melanociti, cellule di Langerhans, cellule di Merkel**

- cheratinociti producono le cheratine → queste, contenenti *cheratina*, permangono sullo strato superficiale dell'epitelio, andando a formare lo *strato corneo* → il differenziamento prende il nome di **citomorfosi cornea**, durante il quale la cellula basale si trasforma in lamella cornea. Questo processo comporta il rimpiazzo continuo delle cellule
- melanociti → producono *melanina ed eumelanina*, responsabili del colore della pelle. Queste cellule presentano i **melanosomi** nel citoplasma → questi al microscopio si presentano scuri ed opachi → viene sintetizzata la melanina.
- cellule di Langerhans → si trovano nello strato spinoso dell'epidermide e nel derma. Sono fondamentali nella protezione dell'organismo dagli antigeni
- cellule di Merkel → dette anche *cellule epiteliali tattili*, si trovano sullo strato basale, e sono strettamente connesse alle terminazioni nervose.

A volte sono presenti sottoforma di raggruppamenti → vanno a formare i **dischi tattili di Merkel**.

Sono cellule specializzate nella *percezione tattile* ed hanno ruolo di *meccanocettori*

### *Il derma*

Il derma è una lamina di *tessuto connettivo denso a fibre intrecciate*, di spessore intorno ai 2 mm, che però presenta delle variazioni di spessore a seconda della regione corporea → *ad esempio il derma delle palme dei piedi è di 3 mm di spessore, mentre il derma delle palpebre, dello scroto e del prepuzio è di circa 0.5mm.*

La sostanza fondamentale è formata principalmente da *acido ialuronico* e *dermatansolfato*, mentre per la componente cellulare troviamo *fibroblasti, macrofagi e mastociti*; sono presenti inoltre *leucociti e plasmacellule*

Il derma si suddivide in:

- **strato papillare** → è lo strato a contatto con l'epidermide. Questo strato forma dei rilievi conici o laminari, chiamati **papille dermiche** → queste sono accolte in delle depressioni, che a loro volta penetrano nel derma.  
Tendenzialmente si trovano in scarsa quantità nel corpo, ma sono abbondanti nelle *regioni glabre*  
Lo strato papillare è molto ricco di capillari e di terminazioni nervose
- **strato reticolare** → lo strato reticolare è formato da fasci di fibre collagene intrecciate. E' ricco inoltre di fibre elastiche.

Nell'areola mammaria, nello scroto, prepuzio e perineo, sono presenti anche fasci di cellule muscolari lisce; a livello della faccia sono presenti cellule dei muscoli mimici. Come nel papillare sono abbondanti i capillari e le terminazioni nervose.

In profondità lo strato si ancora alla superficie del corpo per mezzo del *tessuto connettivo lasso* del tessuto sottocutaneo.

### Vascolarizzazione cutanea

La vascolarizzazione cutanea ha principalmente funzione di nutrizione, termoregolazione e controllo della pressione. Inoltre è coinvolto nell'eliminazione dei cataboliti (*sudorazione*)

Nella cute scorrono le arterie, che seguono direzione dei fasci connettivali del tessuto sottocutaneo (*ciò permette di proteggerle*). → si forma un primo plesso arterioso = **rete arteriosa del derma** in profondità del derma. → da qui si ramificano le **arteriole** Tra i due strati del derma si forma un secondo plesso = **rete arteriosa sottopapillare** → originano qui le arteriole che si dirigono verso le papille e formano le **anse capillari intrapapillari**. → da qui originano delle venule fanno capo al **plesso venoso sottopapillare** → hanno origine venule discendenti che raccolgono il sangue refluo e vanno a scaricarsi nel **plesso profondo del derma**.

Nello strato reticolare del derma sono presenti numerose **anastomosi arterovenose** → i vasi sono circondati da cellule muscolari lisce, che regolano il flusso sanguigno e di conseguenza sono coinvolte nella termoregolazione → *in determinate condizioni fisiologiche il sangue è in grado di evitare la rete capillare e proseguire nelle venule tramite le anastomosi (ciò è determinato dal sistema simpatico)*

Nel derma scorre, oltre al sangue, la linfa, con parziale funzione di *drenaggio, eliminazione dei cataboliti e di difesa*.

La linfa scorre nei vasi linfatici, per poi venire scaricata nelle vene succlavie

I capillari nascono a fondo cieco nelle papille dermiche e aumentano di calibro man mano che si portano alle vene del plesso venoso sottopapillare

### Innervazione cutanea

La cute è molto ricca di terminazioni nervose, adibite alla ricezione di stimoli *meccanici, termici e dolorifici*.

I nervi cutanei si portano nel tessuto sottocutaneo e si ramificano nel derma → formano dei *plessi*, oppure si portano fino all'epidermide come **terminazioni libere**

Come complessi nervosi troviamo:

- **i corpuscoli sensitivi** → specializzati nella ricezione degli *stimoli tattili*.  
Se sono a rapido adattamento → **corpuscoli tattili di Meissner e corpuscoli lamellari di Pacini**

Sono invece a lento adattamento → **dischi tattili di Merkel e i corpuscoli fusiformi di Ruffini**

Si identificano corpuscoli sensitivi adibiti alla ricezione degli *stimoli pressori* → **corpuscoli di Golgi-Mazzoni e corpuscoli di Krause** (*tessuto sottocutaneo dei genitali*)

- **fibre simpatiche** → innervano i *muscoli erettori del pelo*, i *vasi sanguigni* e le *ghiandole*.

## TESSUTO SOTTOCUTANEO E PANNICOLO ADIPOSO

Il tessuto sottocutaneo (o *ipoderma*) è formato da uno strato di *tessuto connettivo lasso*.

Funge da “stacco” tra pelle e gli strati profondi dei muscoli e delle ossa a cui si fissano i suoi fasci.

Essendo ricca di fibre elastiche, permette lo scorrimento e lo scivolamento della pelle, formando le tipiche pieghe. Le medesime fibre permettono la reversioni delle eventuali deformazioni meccaniche che può subire la pelle.

In alcune regioni il tessuto sottocutaneo è strettamente ancorato agli strati sottostanti, tanto da impossibilitare il sollevamento

In altre regioni ancora, il tessuto è ridottissimo oppure completamente assente.

## GLI ANNESSI CUTANEI

Sono annessi cutanei → *unghie, peli, ghiandole sudoripare, mammarie e sebacee*.

Contribuiscono alla termoregolazione, alla disidratazione e fungono da barriera contro l'ingresso dei microrganismi.

## I peli

I peli sono **filamenti cornei flessibili**, ricoprono l'intera superficie corporea, ad eccezione della ***cute glabra***.

Nell'essere umano fungono principalmente da *recettori tattili*

Si accrescono dai **follicoli piliferi** → *ne sono presenti circa 5 milioni nel corpo, di cui un 1 milione solo nella testa*.

E' presente inoltre la **membrana vitrea**, che separa il derma dall'epitelio follicolare.

Ad ogni follicolo è annessa una *ghiandola sebacea* → il complesso del follicolo, della ghiandola annessa e del pelo stesso è detto **complesso pilosebaceo**

In alcune regioni corporee nei follicoli sboccano le *ghiandole sudoripare apocrine*.

I peli nel corso della vita, non variano di numero (in quanto il numero è già prestabilito dalla nascita), ma variano il loro aspetto e prendono nomi diversi, nelle rispettive fasi di vita:

- **lanugine** → è il pelo che ricopre il corpo in età fetale
- **vello** → peli sottili che sostituiscono il lanugine. Persistono soltanto in alcune regioni
- **peli terminali** → sostituiscono il vello, sono ancora più lunghi e voluminosi dei precedenti. Ricoprono diverse zone del corpo e prendono nomi diversi:

*capelli* → *cuoio capelluto*

*ciglia* → *palpebre*

*sopracciglia* → *contorno superiore dell'orbita oculare*

*pubes* → *a livello del pube*

*hirci* → *peli ascellari*

*barba / baffi* → *faccia nel maschio*

*vibrisse* → *nel naso*

*tragi* → *meato acustico esterno*

Il colore del pelo è dato dalla **melanina e dalla rifrazione** → causata da bollicine d'aria presente nella parete del pelo

La mancata produzione del pigmento e l'accumulo di aria tra le cellule del pelo porta all'**incanutimento**

### Struttura del pelo

Il pelo presenta una parte sporgente dalla cute: **fusto**; la parte raccolta nel follicolo pilifero è detta **radice del pelo**, che termina con un ingrossamento sul fondo del follicolo: **bulbo pilifero**, che a sua volta avvolge la papilla dermica, innervata e vascolarizzata.

Le cellule che rivestono la papilla sono dotate di intensa attività proliferativa, e permettono la costituzione del fusto

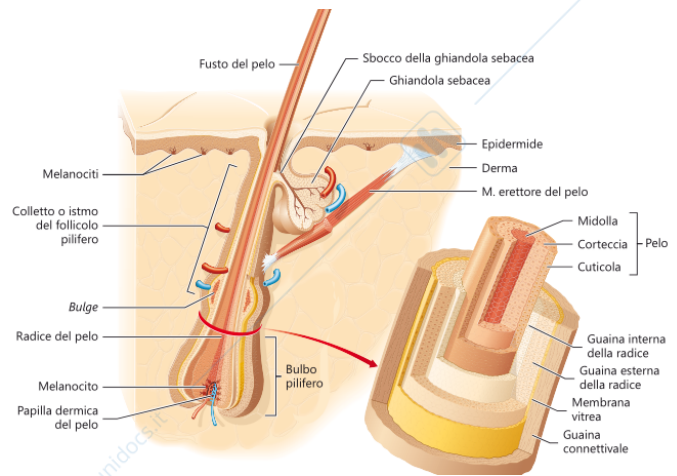
→ le cellule situate all'apice della papilla

formano la **midolla** → **cheratinociti del pelo**

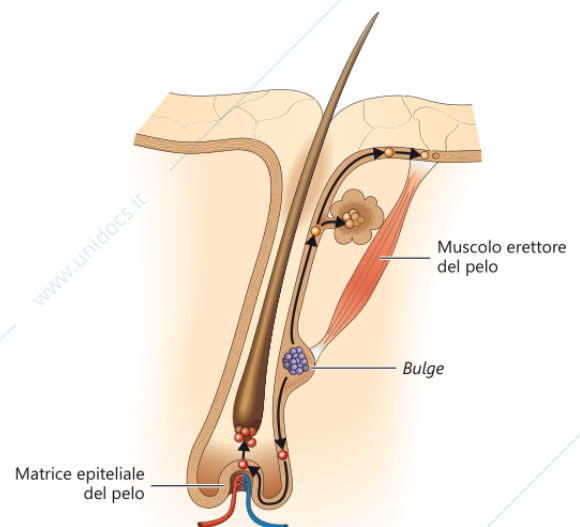
→ a livello della matrice epiteliale, le cellule si moltiplicano e formano la **corteccia** (possono essere presenti granuli di cheratina)

→ a livello più periferico della corteccia, le cellule formano la **cuticola**

→ ancora più esternamente si forma la **guaina interna della radice** → le cellule di quest'ultima, muoiono a livello dello sbocco della ghiandola sebacea.



Normalmente il pelo si estende inclinato rispetto alla superficie cutanea, e può erigersi a causa della contrazione del **muscolo erettore del pelo** (inserito al di sotto della ghiandola sebacea) → si tratta di un fascetto di cellule muscolari lisce, che originano nello strato papillare e si inserisce nel follicolo pilifero. Prende inoltre stretti rapporti con gli alveoli della ghiandola sebacea, andando a causare la fuoriuscita del sebo. → a livello dell'inserzione, è presente il **bulge** = gruppo di cellule staminali che migrano verso la papilla e formano la **matrice epiteliale del pelo**



### **Le ghiandole sebacee**

Le ghiandole sebacee si trovano nei pressi del follicolo pilifero, e presentano i propri dotti escretori nella medesima sezione (per precisare, si parla delle ghiandole **olocrine** = il secreto equivale alla cellula stessa)

In alcune zone, ad esempio *il glande, le piccole labbra o il capezzolo*, queste ghiandole presentano il proprio sbocco direttamente in superficie.

Le ghiandole posseggono degli alveoli ( **alveoli ghiandolari** ) → si tratta di una massa solida di cellule → si distinguono in:

- **periferiche** → si riproducono in modo attivo

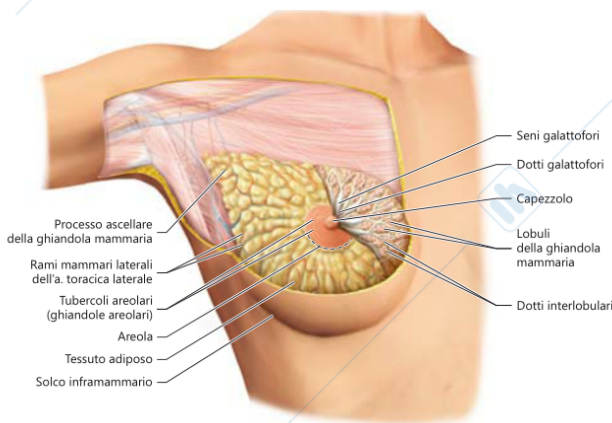
- **intermedie** → sono ricche di gocce lipidiche e provocano la degenerazione delle cellule più centrali. → questi sono i principali componenti del *sebo* → funge principalmente da **lubrificante e protettore** da umidità e siccità.

## Le ghiandole sudoripare

Sono adibite alla produzione di sudore, innervate dal SN simpatico → indispensabile nella termoregolazione

Si distinguono in:

- **apocrine** → sono distribuite principalmente su *inguine, areola mammaria e perineo*. Producono sudore di aspetto opaco, odoroso e leggermente alcalino. Ne rientrano le ghiandole **mammarie e ceruminose**
- **eccrine** → si trovano su *fronte e palme*. Presentano forma tubulare semplice, a gomito. Producono sudore, inodore, trasparente di pH neutro. → funzioni di *termoregolazione, bilancio idrico ed escrezione*.



## Le ghiandole mammarie

Sono presenti solo nel sesso femminile. Esse sono ospitate nella *mammella* → costituita principalmente da tessuto adiposo, appoggiate ai muscoli dei grandi pettorali e si prolungano verso l'ascella con il **processo ascellare della ghiandola mammaria**.

Al centro presenta l'**areola** → *area circolare pigmentata, ricca di ghiandole sebacee*, dalla quale sporge il *capezzolo*, nonché convergenza dei dotti escretori della ghiandola mammaria = dotti galattofori → l'espansione dei dotti è chiamata **seno galattoforo**

L'areola è ricca di cellule muscolari lisce → permettono la spremitura dei seni galattofori e la fuoriuscita del latte.

I seni galattofori sono i medesimi in età prepuberale sia nell'uomo che nella donna, con la pubertà vanno a svilupparsi solo nel sesso femminile.

Le mammelle contengono **20 lobuli ghiandolari**, posti intorno al capezzolo; ciascuno di loro possiede un dotto galattoforo, che si apre all'apice del capezzolo → appena prima è presente una dilatazione (**seno galattoforo**) → l'adenomero, nonché porzione secernente, si sviluppa solo nel corso della gravidanza.

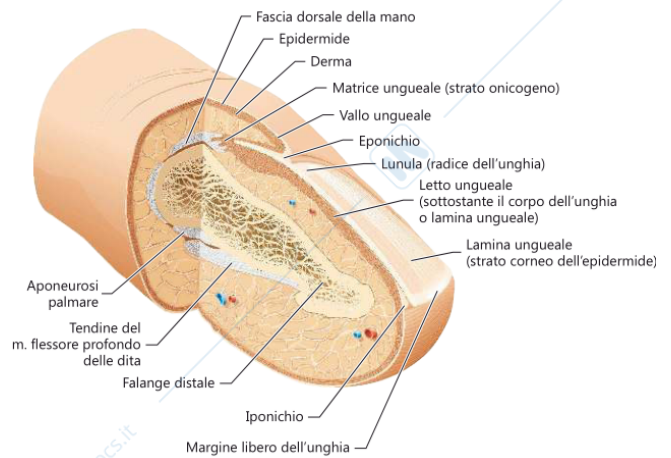
## Vascularizzazione della mammella

- quadranti laterali → ramo dell'arteria ascellare,
- quadranti mediali → ramo dell'arteria succlavia
- vena cefalica. giugulare esterna, vena mammaria interna, vene intercostali

## Le unghie

Le unghie sono **lamine cornee** della superficie dorsale delle *falangi distali delle dita* → fungono da “supporto rigido” del polpastrello.

- **lamina ungueale** → corrisponde allo strato corneo dell'epidermide dorsale della falange
- **radice** → margine prossimale dell'unghia
- **vallo ungueale**
- **eponichio** → cuticola
- **letto ungueale** → parte sottostante all'unghia



Sul fondo del vallo è presente lo **strato onicogeno** → viene prodotta l'unghia dell'epitelio del margine prossimale.

Le cellule epidermiche si dispongono in diversi strati → quelli basali sono in attività proliferativa continua; sintetizzano la cheratina e, in superficie, formano la lamina ungueale → durezza e resistenza sono date probabilmente dalla q.tà di ferro → una carenza di Fe porta al rammollimento della lamina