

## Apparato locomotore:

Come abbiamo già visto esso è il complesso di ossa, muscoli ed articolazioni.

Esso oltre alle funzioni di sostegno si occupa:

- Del movimento del corpo;
- Funge da protezione degli organi vitali;
- Produce le cellule del sangue.

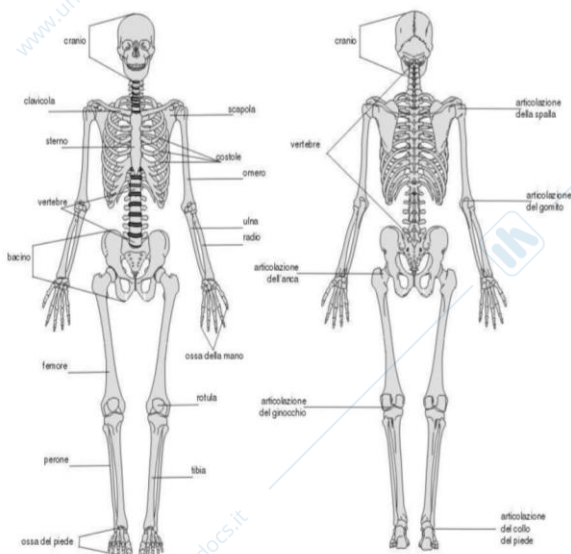
Lo **scheletro** costituisce la struttura portante del corpo, nel soggetto adulto è formato da 206 ossa, che formano i due segmenti dello scheletro: assiale e appendicolare.

SCHELETRO ASSIALE	SCHELETRO APPENDICOLARE
Cranio	Arti (superiori e inferiori)
Vertebre	Spalle
Gabbia toracica e sterno	Cintura pelvica

Le ossa vengono suddivise in base alla loro forma:

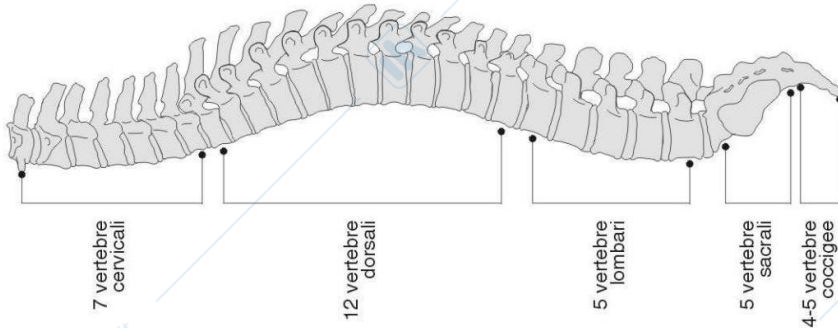
- Ossa **lunghe** (femore, omero);
- Ossa **piatte** (rotula, scapola, volta del cranio);
- Ossa corte o **brevi** (vertebre);
- Ossa **irregolari** (sfenoide).

Esse sono avvolte da una membrana detta periostio. La struttura dell'osso si divide in: spugnoso e compatto. Quello spugnoso si trova nella maggioranza nelle ossa brevi, nelle estremità di quelle lunghe (femore) e nel tratto centrale delle ossa piatte. Il suo aspetto è come quello di una spugna: nei suoi pori si trova il midollo osseo che prevede la produzione dei globuli rossi e di parte dei globuli bianchi del sangue. La parte esterna delle ossa, che racchiude il midollo, sembra solida e compatta, in realtà è attraversata da vasi sanguigni, in modo che le sostanze nutritive possano penetrarvi e possano uscire le cellule del sangue prodotte dal midollo osseo. L'osso compatto è situato nelle parti superficiali delle ossa piatte e nel corpo delle ossa lunghe.

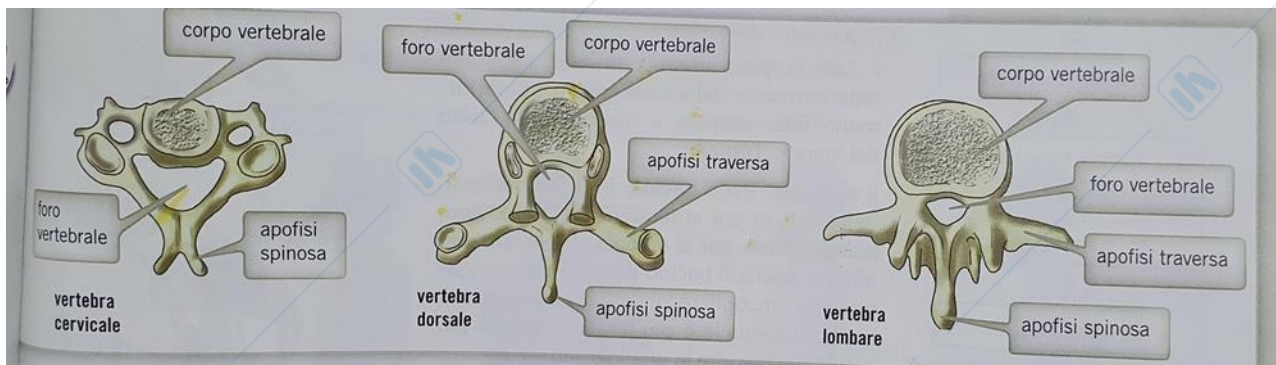


Osserviamo nel dettaglio lo scheletro assiale:

L'asse del sistema scheletrico è la **colonna vertebrale**, essa si divide in settori: quello cervicale (7 vertebre), quello toracico o dorsale (12 vertebre), quello lombare (5 vertebre), quello sacrale (5 vertebre) e quello coccigeo (4-5 vertebre).



Ogni vertebra è formata da un corpo vertebrale e da sporgenze laterali e posteriori, chiamate apofisi, a cui si attaccano i muscoli e a cui, nelle vertebre toraciche, si articolano le coste.



Le apofisi di uniscono tra loro formando un anello che delimita il foro vertebrale. La successione dei fori delle vertebre impilate le une sulle altre forma il canale vertebrale entro cui passa il midollo spinale, che porta i segnali nervosi dalla periferia al cervello e viceversa. Il modo in cui sono strutturate le vertebre forma il cosiddetto PROCESSO SPINOSO. (apofisi-spinosa)

Da ogni arco neurale (apofisi) sporge invece lateralmente il cosiddetto processo trasverso. (apofisi-trasversa)\*

Ogni arco neurale è composto da due parti:

- la lamina, ovvero la parte centrale dell'arco neurale, quella compresa tra il processo spinoso e il processo trasverso;
- il peduncolo, parte compresa tra il processo trasverso e il corpo vertebrale.

Nel punto in cui si congiungono lamina e peduncolo ci sono le faccette articolari che rappresentano il punto di congiunzione tra una vertebra e l'altra.

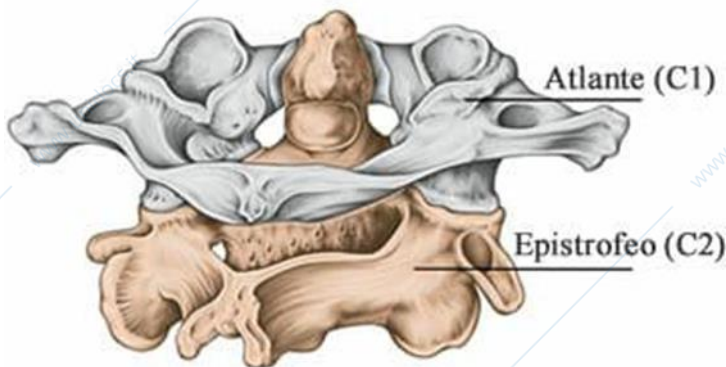
La struttura delle vertebre varia a seconda della loro posizione:

**vertebre cervicali**: la prima vertebra cervicale (c1=ATLANTE) non ha il corpo vertebrale, è un anello osseo consistente di un arco anteriore, di un arco posteriore e di due masse. Ciascuno di questi due massicci ossei

presenta una faccetta articolare superiore ed una inferiore, che si articolano rispettivamente con i condili occipitali e con l'epistrofeo, esso è la seconda vertebra cervicale (c2=EPISTROFEO) ed è fornita di quello che viene chiamato processo odontoideo (dente), questo segmento osseo, che altro non è che il residuo del corpo dell'atlante, si articola con l'arco anteriore dell'atlante stesso, costituendo l'asse attorno al quale c1 può girare nei movimenti di rotazione della testa.

**Nei loro processi trasversi è presente un foro attraverso cui passano l'arteria e la vena cervicale.**

L'atlante (c1) insieme all'epistrofeo (c2) forma l'articolazione che connette il cranio alla colonna vertebrale.



vertebre lombari: alcune di esse hanno dei processi in più.

vertebre toraciche: sono fornite di faccette con cui potersi articolare con le costole.

vertebre del sacro: sono fuse tra loro e sono fornite di fori attraverso cui scorrono i due rami — anteriore e posteriore — dei nervi spinali.

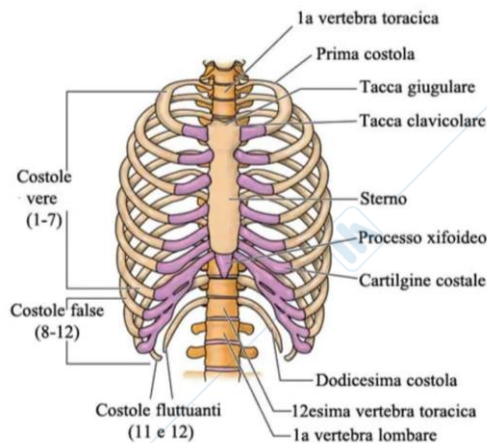
Le vertebre svolgono tre principali funzioni. Tutte riunite tra loro sopportano il peso del corpo e resistono alla compressione e ai carichi cui questo viene sottoposto. Grazie agli archi di cui sono fornite formano il canale attraverso cui scorre il midollo spinale.

\*I loro processi trasversi rappresentano i punti di attacco per i muscoli posti attorno alla spina dorsale. Tra un corpo vertebrale e l'altro ci sono i dischi intervertebrali (di cartilagine).

**INOLTRE:**

La colonna vertebrale è a forma di S per facilitare il movimento e la distribuzione del peso del corpo e per evitare sbilanciamenti o sbandamenti del corpo in posizione eretto-statica. Attaccati ad essa ci sono i muscoli che servono a mantenerla in posizione eretta.

La **gabbia toracica** è un complesso osteo-cartilagineo, che, oltre alle 12 paia di coste o costole (ossa arcuate che costituiscono le porzioni laterali di essa) comprende anche: 12 vertebre toraciche, un osso posto anteriormente chiamato sterno e sempre anteriormente le cartilagini costali, esse sono elementi dalla forma affusolata e di breve lunghezza, costituiti da tessuto cartilagineo di tipo ialino. Guardando la gabbia toracica dall'alto verso il basso, le prime 7 paia di costole si proiettano verso lo sterno e prendono contatto con questo, tramite le cartilagini costali.



L'ottavo, il nono e il decimo paio si uniscono soltanto indirettamente allo sterno, in quanto le loro cartilagini costali confluiscono verso le cartilagini costali delle coste immediatamente superiori. In altre parole, le cartilagini costali dell'ottavo paio si uniscono a quelle del settimo; le cartilagini costali del nono paio si uniscono a quelle dell'ottavo; infine, le cartilagini costali del decimo paio si uniscono a quelle del nono.

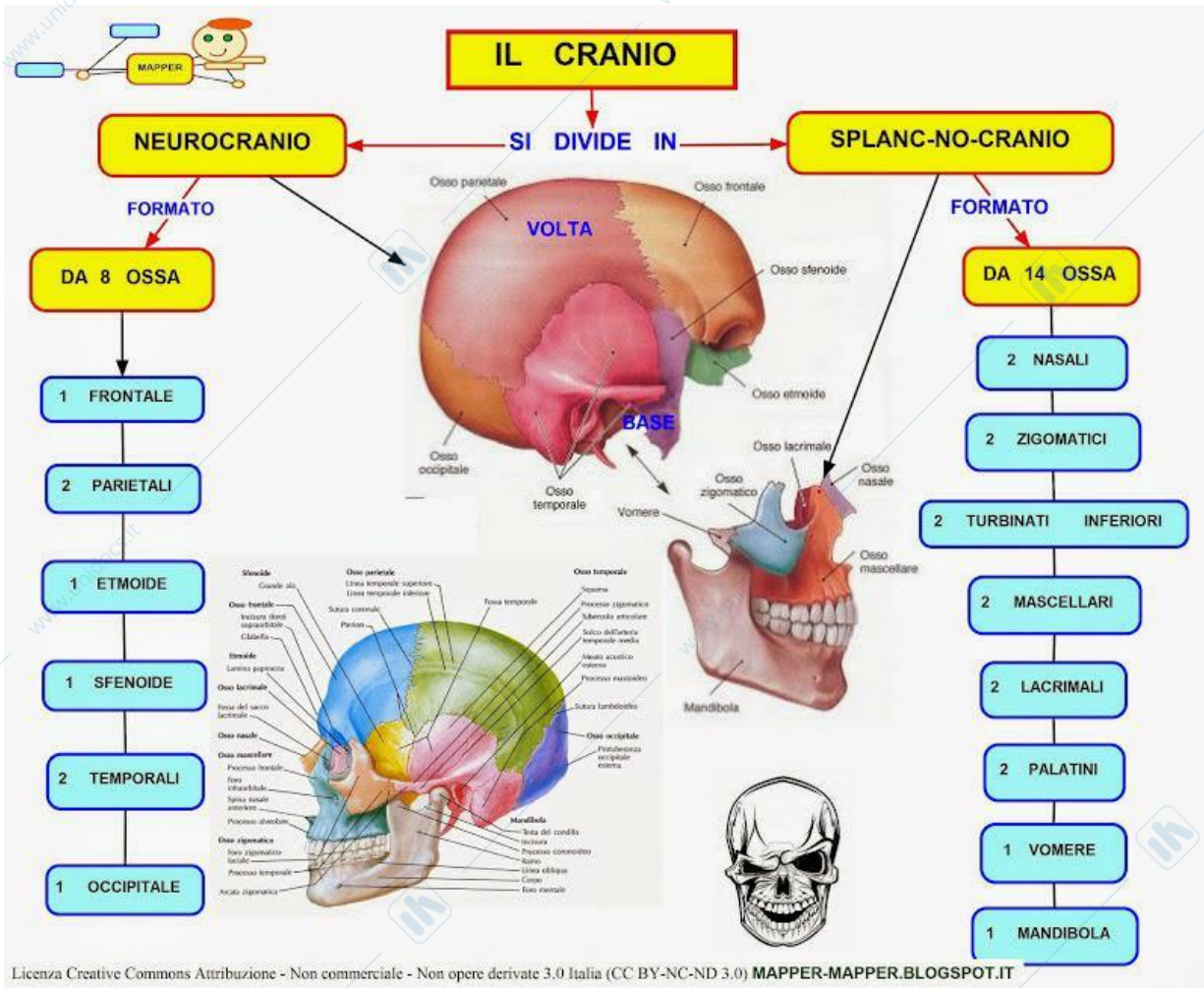
Le costole che formano l'undicesimo e il dodicesimo paio sono libere e sono anche decisamente più corte delle precedenti.

Lo spazio presente tra le costole sovrapposte prende il nome di spazio intercostale. Nello spazio intercostale risiedono muscoli (muscoli intercostali), nervi (nervi intercostali), vasi sanguigni arteriosi e vasi sanguigni venosi.

La gabbia toracica è la porzione di corpo umano, che risiede tra il collo, superiormente, il muscolo diaframma, inferiormente, e le due spalle lateralmente.

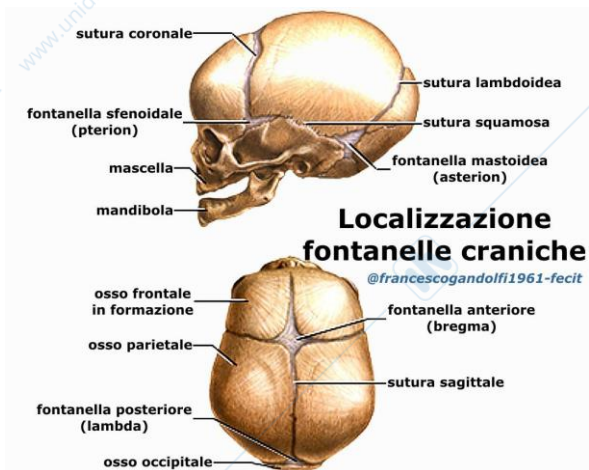
Il **cranio** rappresenta la porzione di scheletro che interessa la testa e può essere suddiviso in neurocranio e splanocranio.

Mentre il primo contiene l'encefalo, il secondo ospita le porzioni anteriori e inferiori della testa, compresi gli occhi e i primi tratti dei sistemi respiratorio e digerente. Il cranio è composto da diverse ossa, delle quali l'unico mobile è la mandibola.



Occupiamoci al momento delle ossa che compongono il Neurocranio:

L'osso frontale è posto anteriormente e concorre a formare l'orbita. Ha la forma di una conchiglia. Esternamente presenta due lievi rigonfiamenti che costituiscono le bozze frontali, più o meno sviluppate a seconda degli individui. Posteriormente è invece posto l'occipitale che presenta un foro (foro occipitale) da cui passa il midollo spinale. Anche l'occipitale è un osso curvo e concorre a formare la volta cranica nella parte posteriore; qui è presente una protuberanza (protuberanza occipitale esterna) e tre linee trasversali, che si possono facilmente sentire toccando questa regione, le quali servono di inserzione ai muscoli occipitali. L'osso occipitale, in basso, in vicinanza del foro occipitale, presenta due rilievi, i condili, che si articolano con la prima vertebra(atlante) e permettono i movimenti del capo. Fra l'osso frontale sul davanti e l'osso occipitale posteriormente vi sono le ossa parietali. Hanno forma di lamina incurvata molto leggermente e sono poste da un lato e dall'altro della volta. Le ossa della volta cranica, come di tutto il cranio e in parte della faccia, si uniscono l'una all'altra mediante articolazioni immobili che si chiamano suture. I due parietali si uniscono tra loro proprio nel mezzo della volta cranica e la sutura si chiama sutura sagittale. La sutura che unisce invece i due parietali con l'osso occipitale si chiama lambdoidea, poiché le ossa unendosi formano una figura simile alla lettera greca lambda. Sul davanti invece, la sutura che unisce l'osso frontale con i parietali ha la forma di un arco di circonferenza e si chiama sutura coronaria. Nell'uomo adulto le ossa sono saldamente unite fra di loro e le suture sono segni appena percettibili. Alla nascita, invece, non solo le ossa sono nettamente isolabili l'una dall'altra, ma alcune zone del cranio presentano ancora tessuto membranoso originario. Ciò avviene in corrispondenza dell'incontro delle diverse suture fra loro, cioè agli angoli delle ossa. Tali punti costituiscono le fontanelle. Di queste le più comuni sono:



- la fontanella frontale, detta anche bregmatica, che si trova all'incontro della sutura coronaria con la sagittale;

- la fontanella occipitale, che si trova laddove s'incontrano la sutura sagittale e la lambdoidea;

- la fontanella sfenoidale, che si trova ai lati del cranio, nei punti in cui la squama del temporale si unisce con il parietale, con il frontale e con la grande ala dello sfenoide.

Mentre la volta (frontale, occipitale, parietali) ricopre la massa cerebrale in alto e ai lati, la base serve a sostenerla. È costituita essenzialmente da due ossa: lo **sfenoide** e il **temporale**.

Lo sfenoide costituisce la parte preponderante della base del cranio e partecipa anche allo scheletro del naso. È formato da un corpo centrale e da due prolungamenti laterali, due per parte, che sono le grandi e le piccole ali. Il corpo dello sfenoide, nella sua faccia superiore, presenta una depressione chiamata sella turca, nella quale è contenuta l'ipofisi. Dalla sella turca parte il clivo che congiunge lo sfenoide all'occipitale. Ai lati della sella turca vi sono due forellini che servono al passaggio dei nervi ottici. La parte anteriore del corpo dello sfenoide partecipa alla costituzione delle fosse nasali ed entra in rapporto con un ossicino, l'**etmoide**. Lo sfenoide nella sua faccia inferiore presenta uno sperone che si articola col setto nasale e concorre a dividere una fossa nasale dall'altra.

Concorre a formare sia la base sia la volta. È infatti un osso dalla forma complessa, costituito dal corpo, tozzo, a forma di piramide, che concorre a chiudere la base del cranio fra lo sfenoide, posto anteriormente, e l'occipitale, situato posteriormente, e dalla squama, una lamina ossea verticale, che forma col corpo un angolo e chiude la volta cranica al livello della tempia, superiormente all'orecchio. Nella compagine del corpo è contenuto l'udito.

Dalla faccia laterale, esterna, della squama, si diparte un'appendice, detta processo zigomatico, che si unisce con un processo dell'osso zigomatico, formando quel rilievo osseo che si nota ai lati del viso davanti all'orecchio, particolarmente evidente negli individui molto magri. Posteriormente invece si individua una protuberanza, il processo mastoideo, che internamente è costituito da numerose cellette in comunicazione con l'orecchio medio.

Riassumendo, la volta è formata dalla squama del frontale, dai parietali, dalle squame del temporale e dell'occipitale, e dalla grande ala dello sfenoide.

Osserviamo ora la superficie interna della volta, quella che guarda verso il cervello. Essa non è liscia come l'esterna, ma scabrosa. I vasi meningei vi lasciano la loro impronta e così pure le circonvoluzioni cerebrali e i grossi vasi. Vi si trovano inoltre delle piccole depressioni per i vasi linfatici, chiamate Granulazioni del Pacchioni. La base cranica è formata dall'espansione interna dell'osso frontale; dall'etmoide, piccolo osso che sta sopra al naso, fra le due orbite; dallo sfenoide e dal corpo del temporale; infine dalla parte massiccia dell'occipitale. La superficie interna della base del cranio, nel suo complesso, è molto irregolare per le impronte lasciate dalla massa cerebrale e per i numerosi fori che vi si trovano. La base segue fedelmente la massa cerebrale e si modella su di essa, accompagnandone tutte le sinuosità. Nel suo complesso la base ha forma ovoidale. Possiamo distinguere in essa tre fosse: anteriore, media, posteriore. La fossa anteriore è posta più in alto delle altre e accoglie i lobi anteriori del cervello. La fossa media può dividersi in due parti, una destra e l'altra sinistra, e accoglie i lobi temporali dell'encefalo. In avanti la fossa media comunica con

l'orbita mediante una fessura (fessura orbitaria) attraverso la quale passano i nervi motori dell'occhio con le arterie. La fossa media presenta fori per il passaggio della carotide interna (foro lacero), del nervo mascellare (foro ovale), dell'arteria meningea media (foro spinoso). La fossa posteriore è la più larga di tutte ed è formata soprattutto dal temporale e dall'occipitale. Il centro è occupato dal foro occipitale da cui passa il midollo spinale; ai lati di questo troviamo il foro giugulare che dà passaggio alla vena giugulare interna e ad alcuni nervi encefalici. Nella parte posteriore della fossa sono contenuti i lobi occipitali dell'encefalo e il cervello.

Per quanto riguarda lo splancnocranio:

Lo scheletro della faccia è costituito da 14 ossa, la mandibola è un osso impari; costituiscono nel loro complesso tre cavità: cavità orbitaria, cavità del naso, cavità della bocca.

#### 1-cavità orbitaria

È formata nel suo contorno esterno dall'osso frontale in alto e dall'osso zigomatico in basso e lateralmente. L'osso zigomatico è un tipico osso della faccia; presenta un rigonfiamento che costituisce, da una parte e dall'altra, gli zigomi o pomelli. Si continua all'indietro con un processo che si unisce ad un'analoga espansione proveniente dal temporale. In avanti lo zigomatico si unisce all'osso mascellare e nasale. Verso l'alto determina un altro processo che si articola con l'osso frontale.

Il resto dell'orbita è formato dalla grande ala dello sfenoide e da due piccole ossa: l'osso lacrimale (dalla parte del naso), e l'osso palatino, che collabora con lo zigomatico e l'osso mascellare a costituire il pavimento dell'orbita. Nella parte nasale, inoltre, la parete dell'orbita è costituita dall'etmoide.

L'etmoide è un osso che appartiene sia all'orbita sia alle fosse nasali. È situato appena dietro l'osso frontale, in corrispondenza del naso. È un piccolo osso a forma cubica: con le sue facce laterali costituisce la parte nasale dell'orbita; con la sua faccia inferiore contribuisce a formare il tetto delle fosse nasali; con la sua faccia superiore fa capolino alla base del cranio (fossa cranica anteriore). L'etmoide presenta nel suo interno tante cellette comunicanti fra loro, che costituiscono il seno etmoidale, uno dei seni paranasali. Inoltre è attraversato dalle terminazioni nervose del nervo olfattivo, che dal cervello giunge fino alle fosse nasali.

#### 2-cavità del naso

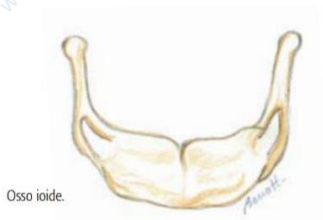
È situata fra le due cavità orbitarie e la cavità della bocca, sotto alla fossa cranica anteriore. Si apre in avanti con l'apertura piriforme (se si osserva l'apertura del naso nello scheletro si vedrà che essa ha una caratteristica forma a pera). Quest'apertura è delimitata dalle due ossa nasali. Indietro, le fosse si aprono nella faringe mediante le coane. La cavità nasale è divisa in due parti, le fosse nasali destra e sinistra, dal setto nasale, costituito da uno sperone che scende inferiormente dall'etmoide, e da un piccolo osso laminare, il vomere. Nelle due fosse nasali possiamo distinguere un pavimento, un tetto e due pareti. Il pavimento è costituito dal palato (una lamina che deriva dall'osso mascellare), il quale rappresenta nello stesso tempo il tetto della cavità boccale e il pavimento delle fosse nasali. Il tetto delle fosse nasali è costituito dapprima dalle ossa nasali e dal frontale; poi dall'etmoide, e da una parte dello sfenoide. Delle pareti una è rappresentata dal setto nasale, l'altra, la parete laterale, è costituita da una parte dell'osso mascellare e dall'etmoide. Questa parete è resa anfrattuosa dalla presenza di protuberanze laminari, i cornetti (superiore, medio, inferiore), che si staccano dall'etmoide (i primi due) e dalla mascella (l'ultimo). I cornetti si avvolgono su se stessi, come accartocciandosi, e delimitano tre spazi o meati. Abbiamo così il meato superiore, il meato medio e il meato inferiore. Fra le fosse nasali e le orbite esiste una comunicazione: il canale nasolacrimale. Grazie a questa comunicazione, le lacrime possono passare dall'occhio alle fosse nasali, senza traboccare all'esterno. Nelle fosse nasali si aprono le cavità paranasali; queste sono delle cavità scavate nell'osso frontale (seno frontale), nell'osso mascellare (seno mascellare), nello sfenoide (seno sfenoidale), e nell'etmoide (cellule etmoidali). Quando si infiammano queste cavità si ha la sinusite.

#### 3-cavità della bocca

La cavità della bocca è formata essenzialmente da due ossa: la mascella e la mandibola. La mascella è formata da due ossa che si uniscono l'un l'altro nel mezzo, e, col tempo, della sutura rimane solo una traccia. Solo in casi eccezionali le due ossa non si uniscono. Le ossa mascellari, anteriormente, si articolano con le ossa zigomatiche, mentre con un processo rivolto verso l'alto (processo frontale) si uniscono con le ossa nasali e costituiscono una buona parte della volta del naso. Nella parte interna delle ossa mascellari si stacca una propaggine laminare che si estende indietro in senso orizzontale: è il processo palatino che, unendosi con quello dell'altro lato, costituisce la volta della bocca, cioè il palato, e nello stesso tempo il pavimento delle fosse nasali. Il margine inferiore delle ossa mascellari costituisce l'arcata dentale superiore e presenta le escavazioni o alveoli, che accolgono i denti superiori.

La mandibola è l'unico osso mobile della testa. Presenta un corpo e due prolungamenti ascendenti, uno per parte, i rami, che partono dall'estremità del corpo. Il corpo della mandibola ha la forma di un ferro di cavallo aperto indietro e col suo margine superiore costituisce l'arcata dentale inferiore. I rami della mandibola si staccano dal corpo formando con questo angolo più o meno ottuso e terminano con un condilo che si articola con la fossetta articolare del temporale e permette i movimenti della masticazione.

### Osso ioide



Non è un osso del cranio, ma partecipa attivamente al movimento mandibolare, offrendo inserzione ai muscoli abbassatori della mandibola. Piccolo osso impari situato nella parte anteriore del collo, l'osso ioide riveste un'importanza decisiva nell'abbassamento della mandibola, cioè nell'apertura della bocca.

### Schema visivo riassuntivo:

