

# MUSCOLI AVAMBRACCIO

## Muscoli della loggia anteriore

### 2° strato

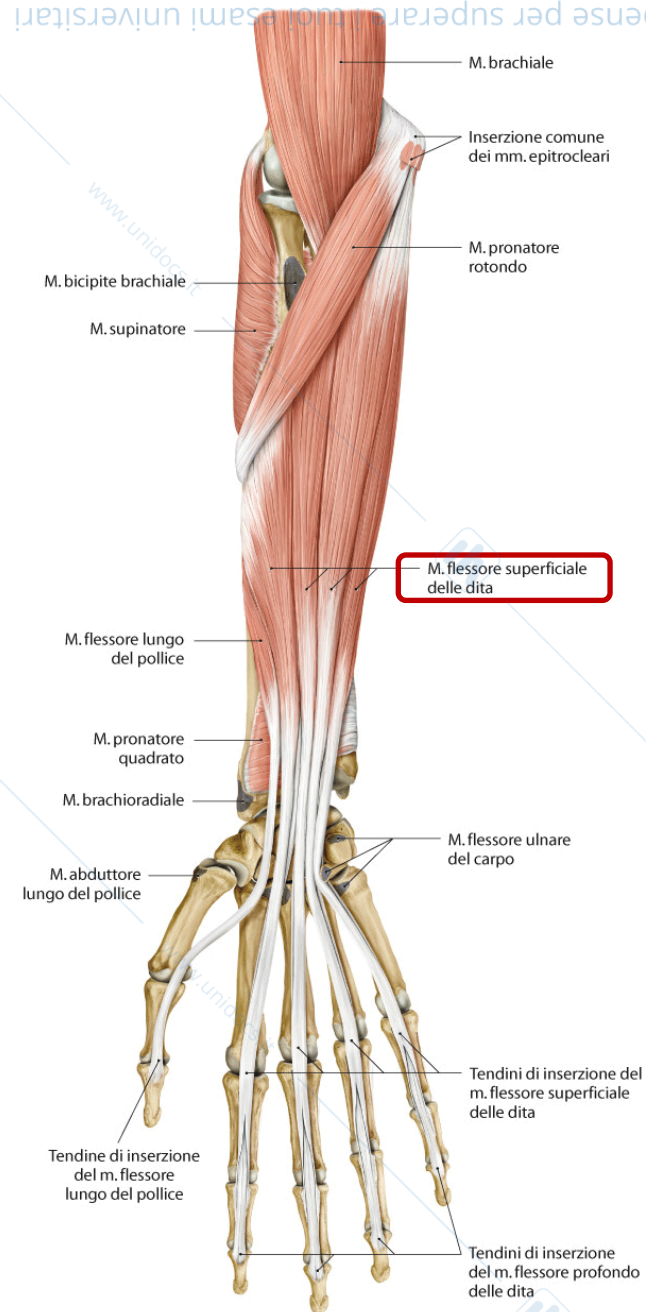
- m. flessore superficiale delle dita

### 3° strato

- m. flessore profondo delle dita
- m. flessore lungo del pollice

### 4° strato

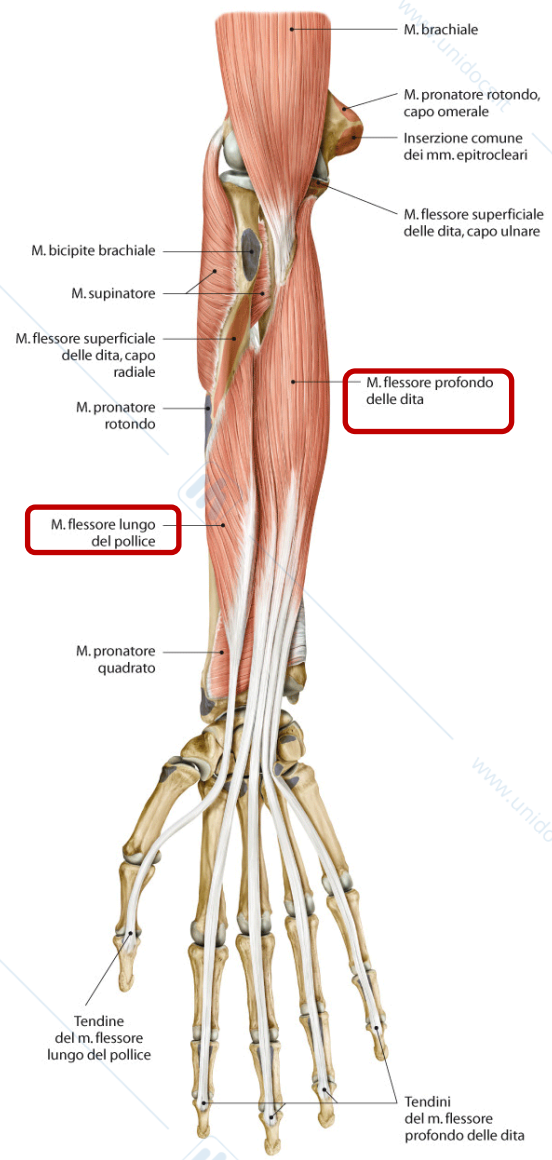
- m. pronatore quadrato



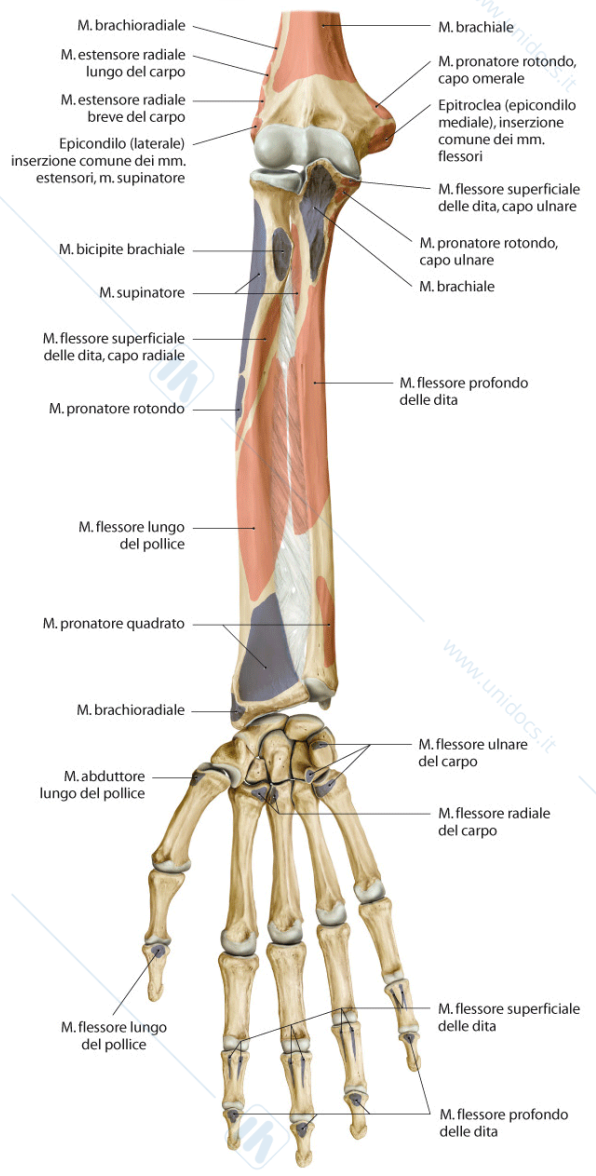
# 2° strato

**B** Sono stati asportati i muscoli laterali dell'avambraccio (mm. brachioradiale, estensore radiale lungo del carpo ed estensore radiale breve del carpo), nonché i mm. flessore radiale del carpo, flessore ulnare del carpo, abduuttore

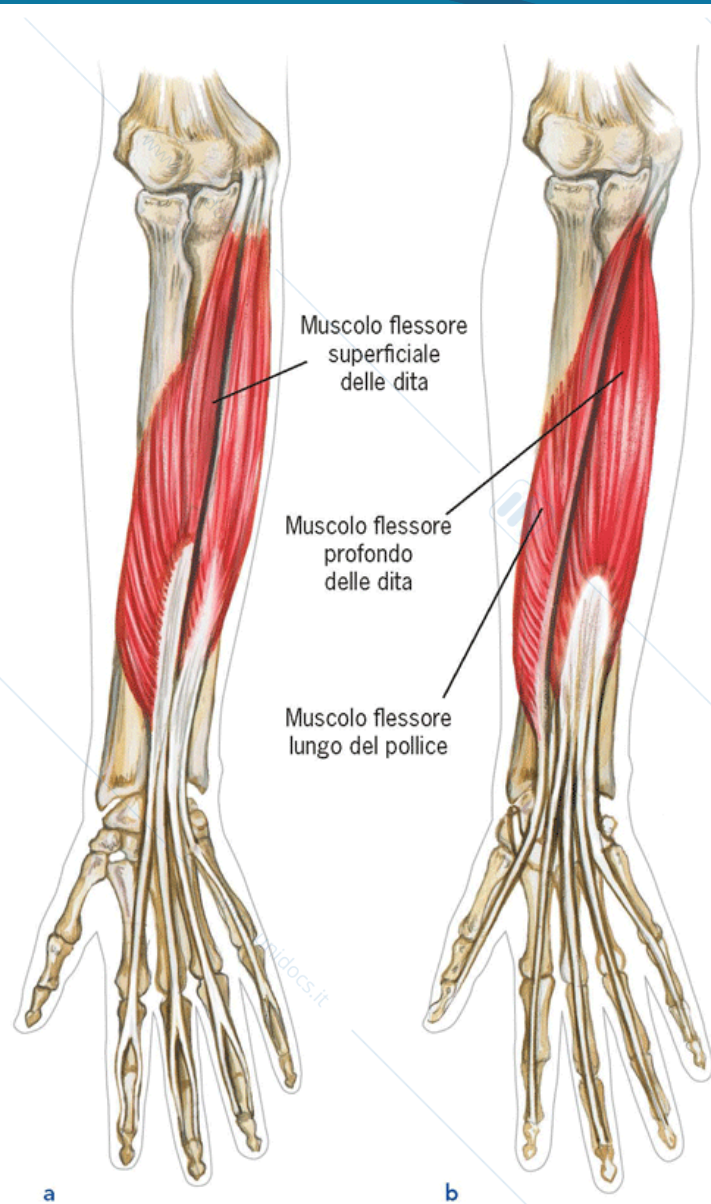
# 3° strato: m. flessore profondo delle dita m. flessore lungo del pollice



C Dopo l'asportazione dei mm. pronatore rotondo e flessore superficiale delle dita.



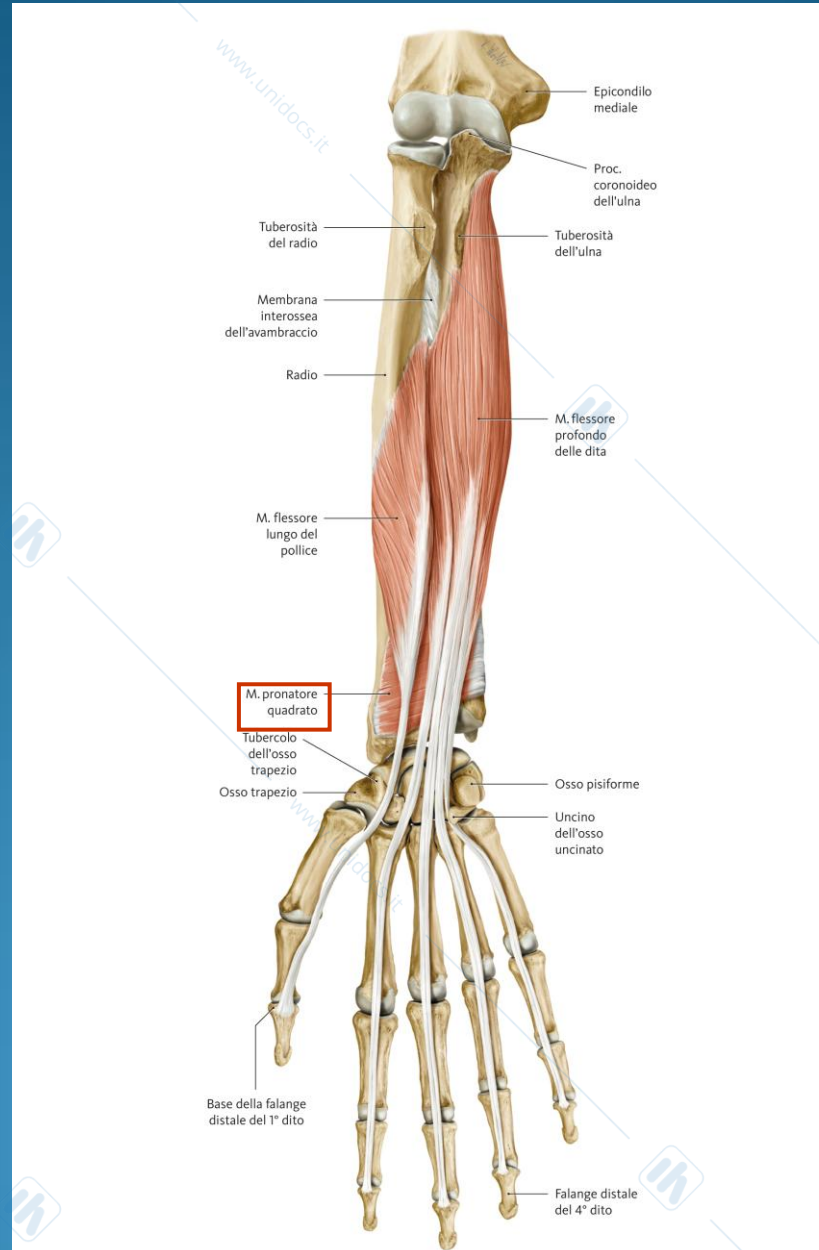
D Dopo l'asportazione completa di tutti i muscoli.

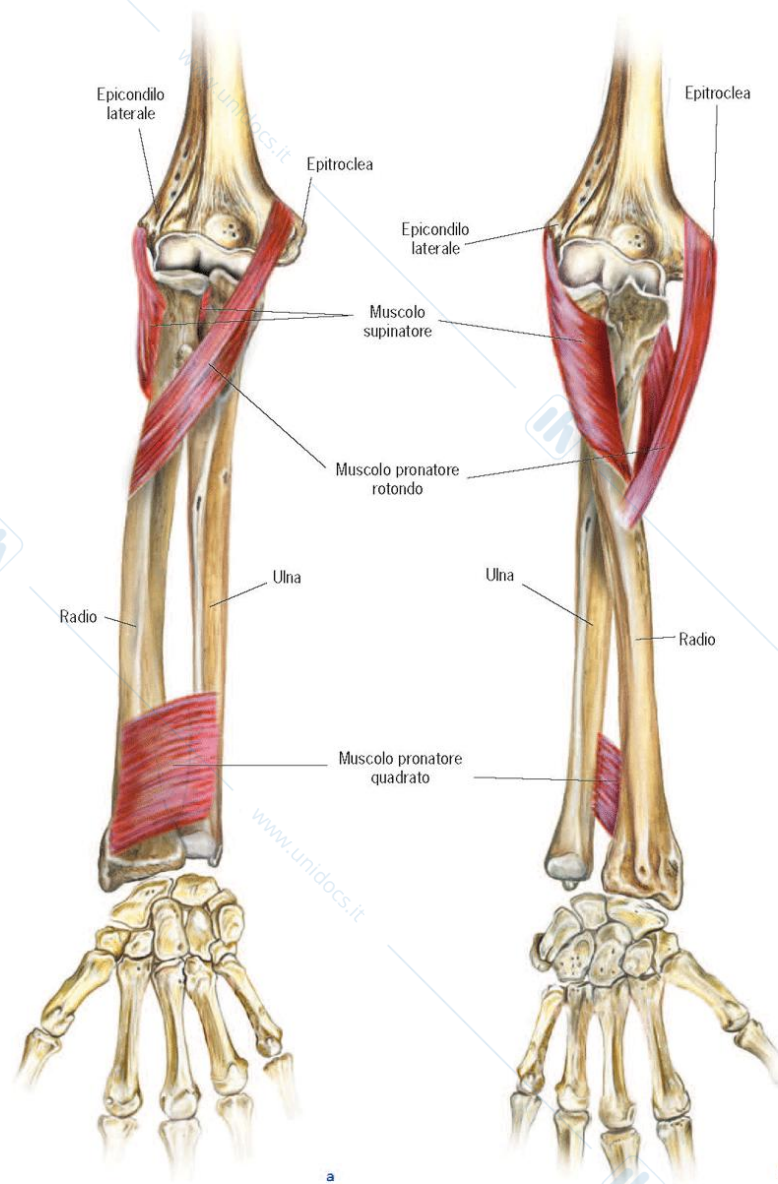


**Figura 5-59** (a) Muscolo flessore superficiale delle dita.  
(b) Muscoli flessore profondo delle dita e flessore lungo del pollice

Visione anteriore.

# 4° strato: m. pronatore quadrato

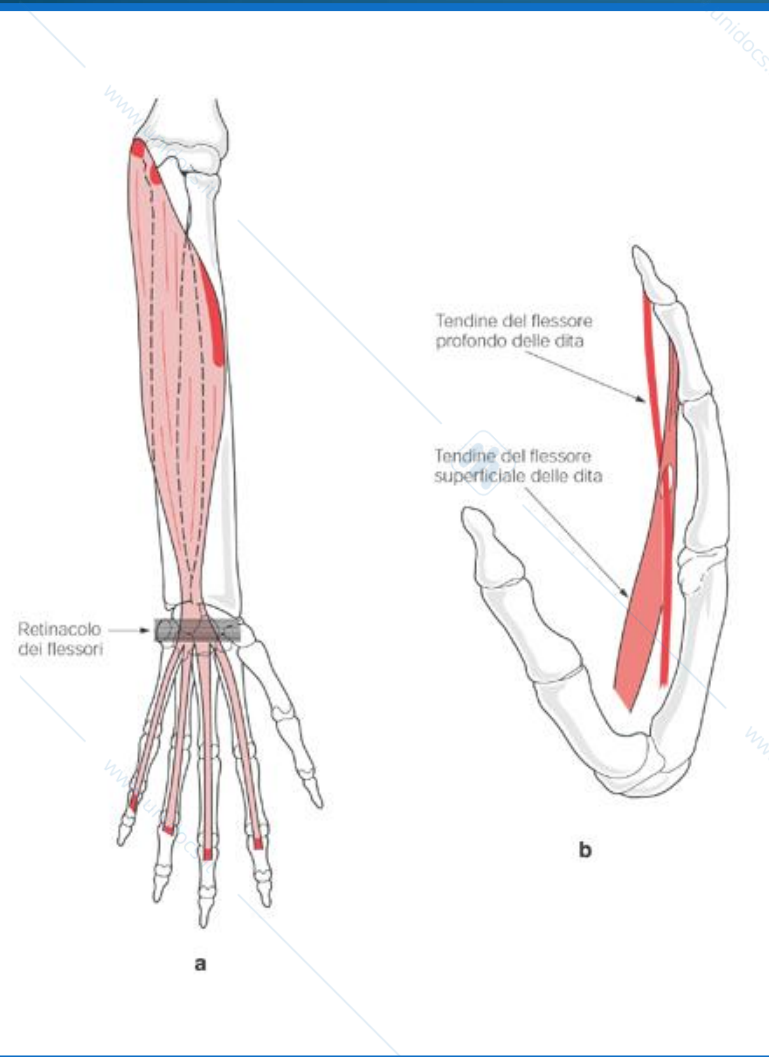




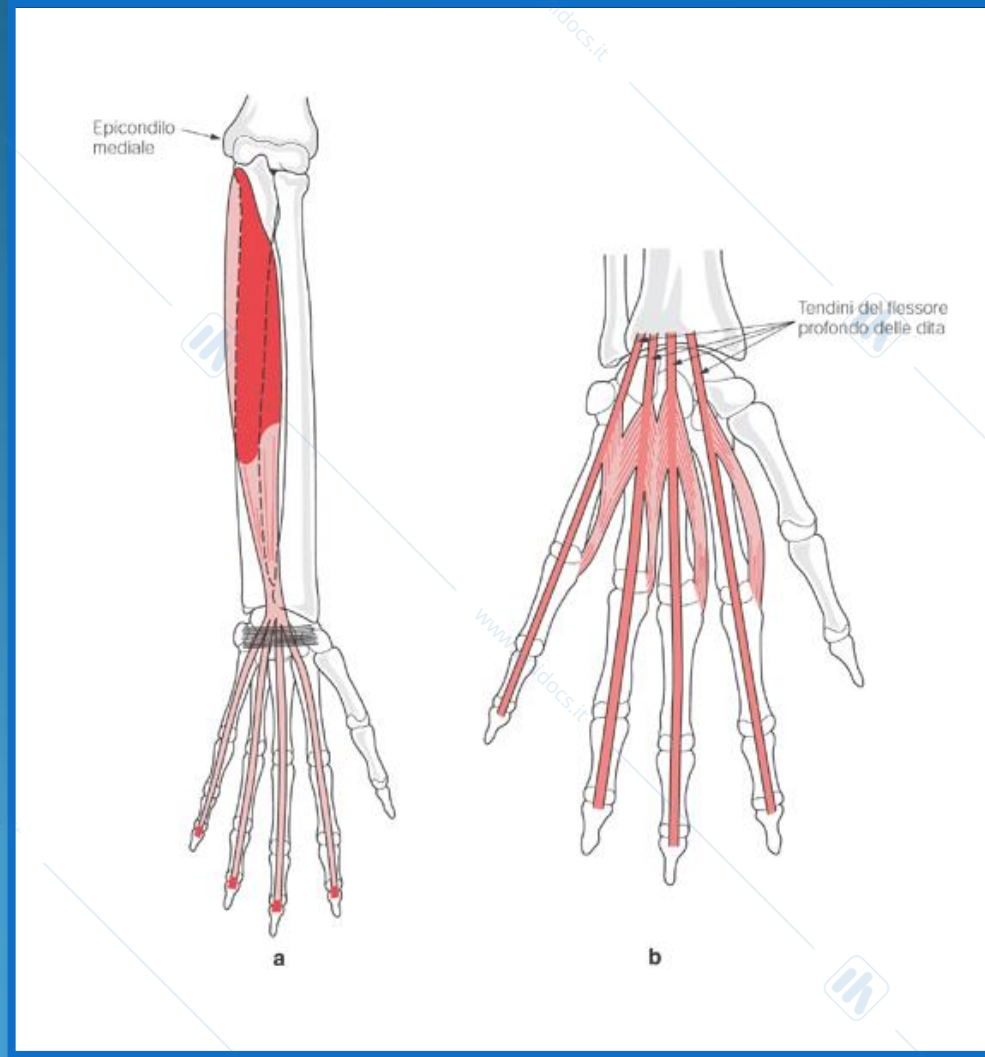
**Figura 5-49 Muscoli della prono-supinazione**

(a) Avambraccio in supinazione. (b). Avambraccio in pronazione. Visione anteriore.

## m. flessore superficiale delle dita



## m. flessore profondo delle dita



# MUSCOLI AVAMBRACCIO

## Muscoli della loggia laterale

Originano dall'epifisi distale dell'omero e si inseriscono su radio ed ossa metacarpali II e III.

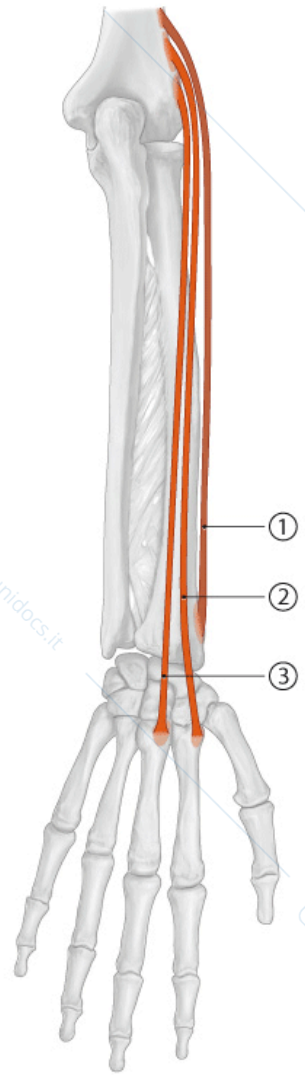
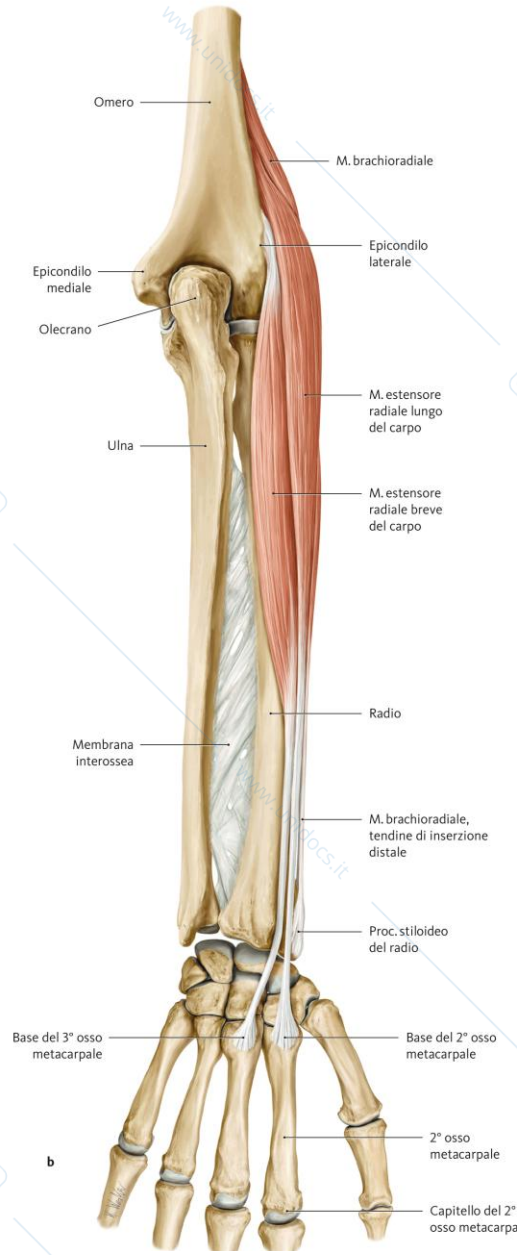
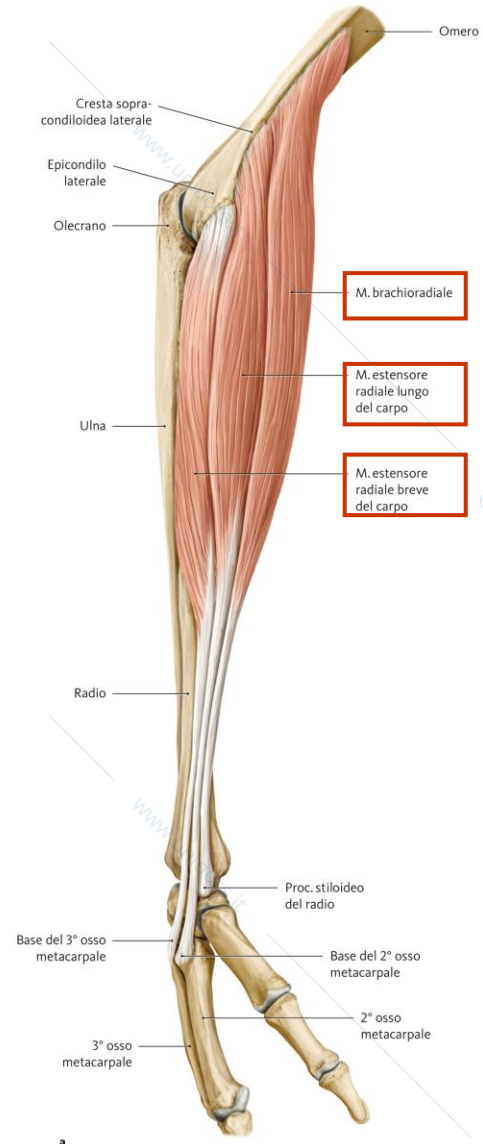
- **m. brachioradiale** (*flessore gomito*)
- **m. estensore radiale lungo del carpo**  
(*estensore mano*)
- **m. estensore radiale breve del carpo**  
(*estensore mano*)

Innervazione: n. radiale

# Muscoli della loggia laterale

## Muscoli laterali

Visione posteriore dell'avambraccio destro.



# BRACHIORADIALE

## ORIGINE:

Margine laterale omero

## INSERZIONE:

Processo stiloideo radio

## INNERVAZIONE:

n. radiale

## AZIONE:

flessione avambraccio

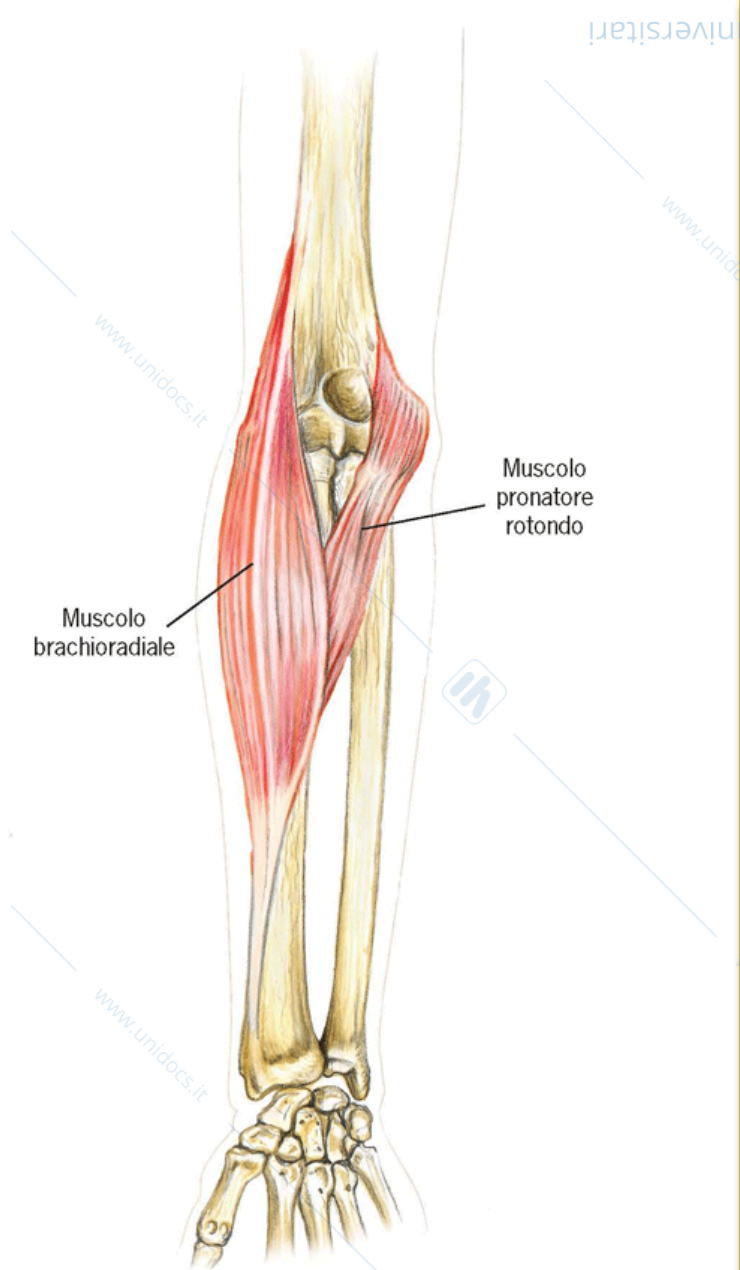


Figura 5-45 Muscoli brachioradiale e pronatore rotondo

Visione anteriore.

# ESTENSORE RADIALE LUNGO E BREVE

## ORIGINE:

Margine laterale omero ed  
epicondilo

## INSERZIONE:

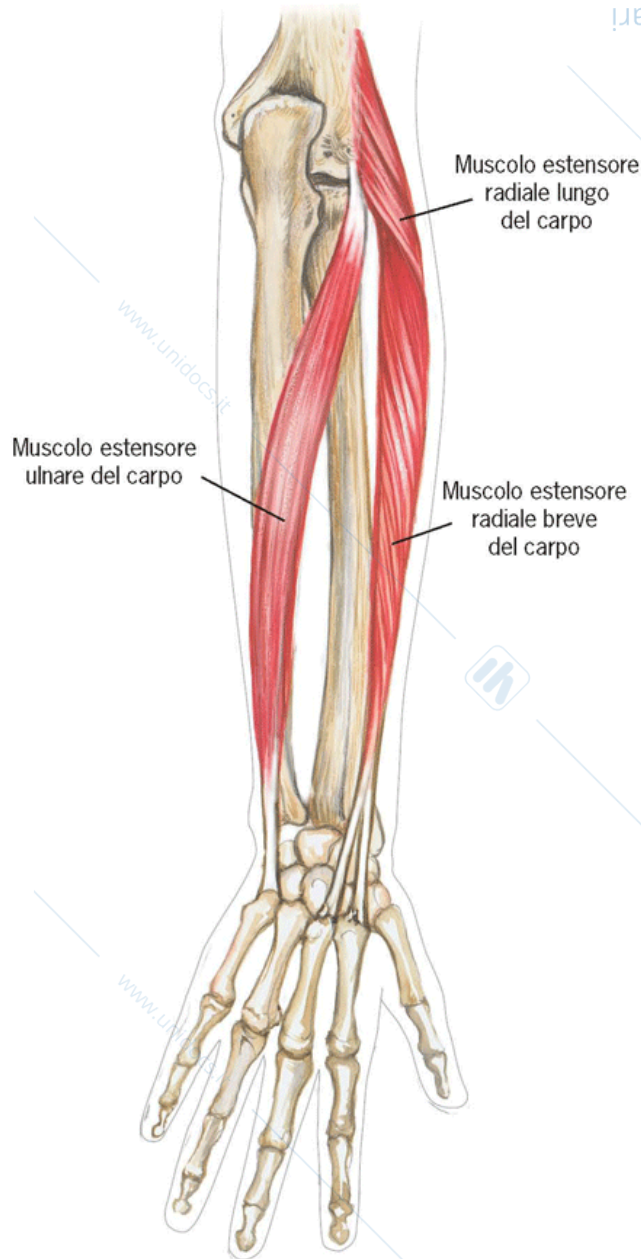
II e III metacarpale

## INNERVAZIONE:

n. radiale

## AZIONE:

estensione mano



**Figura 5-55** Muscoli estensore radiale lungo del carpo, estensore radiale breve del carpo ed estensore ulnare del carpo

Visione posteriore.

# MUSCOLI AVAMBRACCIO

## Muscoli della loggia posteriore

- 9 muscoli disposti in 2 strati
- supinazione ed estensione polso e dita
- innervazione: n. radiale

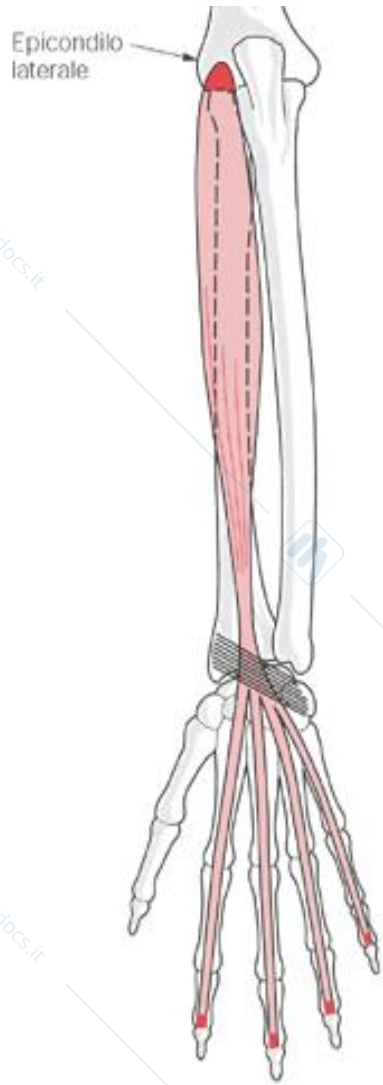
# MUSCOLI AVAMBRACCIO

## Muscoli della loggia posteriore

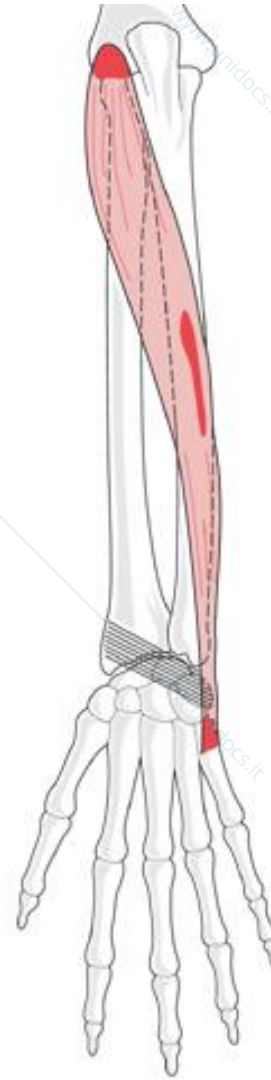
**1° strato (superficiale): 4 mm. epicondiloidei**

### **ESTENSORI CARPO E DITA**

- m. estensore comune delle dita
- m. estensore proprio del mignolo
- m. estensore ulnare del carpo
- m. anconeo



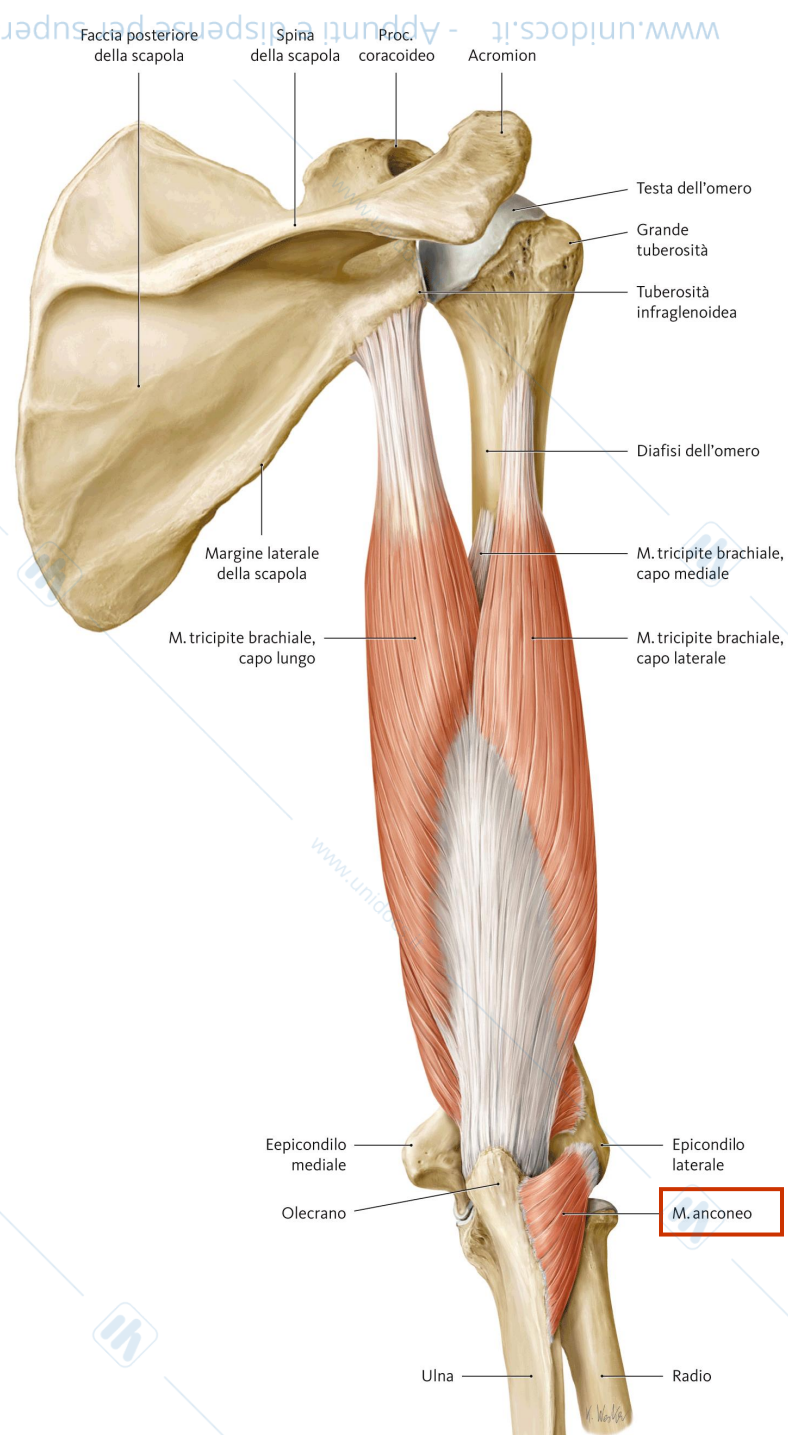
**Estensore comune delle dita**

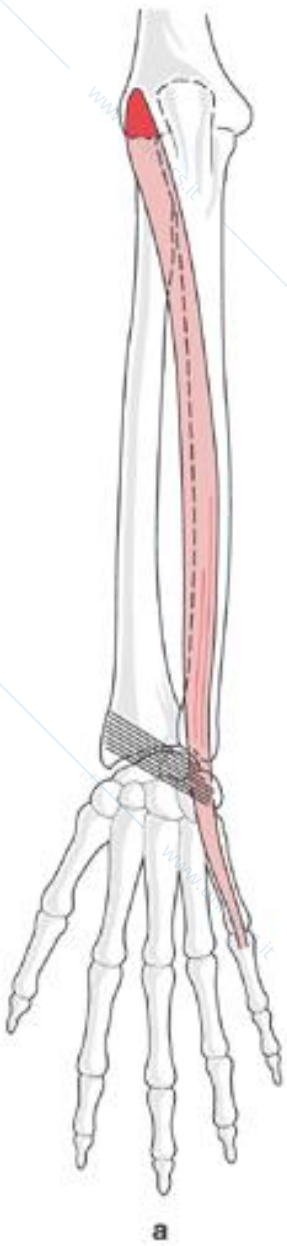


**Estensore ulnare del carpo**

# Anconeo

(estensore avambraccio)



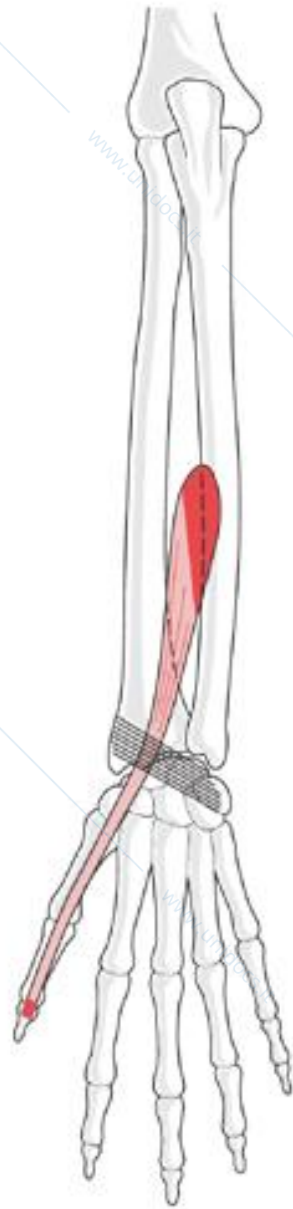


## **m. estensore del mignolo**

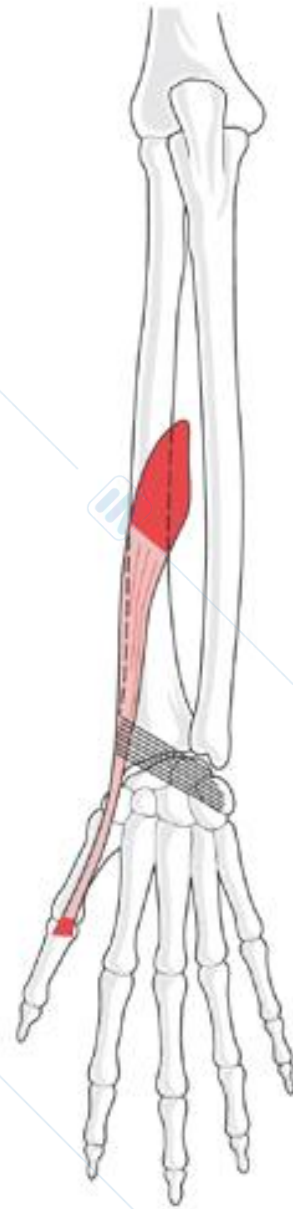
# MUSCOLI AVAMBRACCIO

## Muscoli della loggia posteriore 2° strato (profondo): 5 muscoli

- m. supinatore
- m. abduuttore lungo del pollice
- m. estensore breve del pollice
- m. estensore lungo del pollice
- m. estensore proprio dell'indice

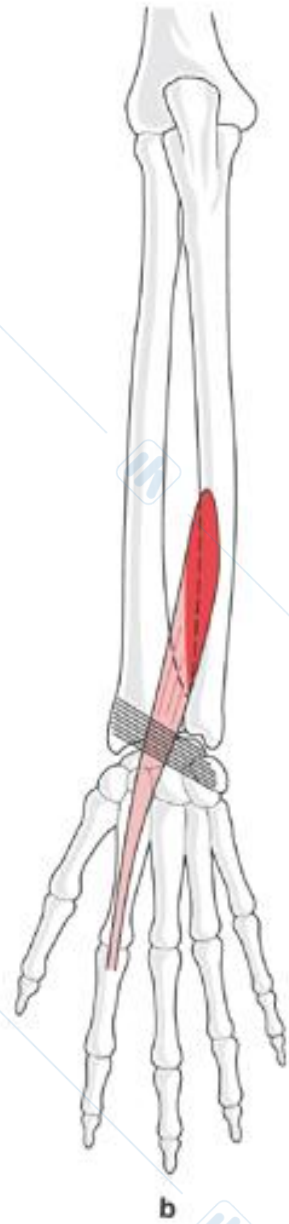


**estensore lungo del pollice**



**m. estensore breve del pollice**

# m. estensore dell'indice



I muscoli dell'avambraccio sono avvolti dalla **fascia antibrachiale**.

A livello del polso legamenti circondano i tendini dei mm. estensori e flessori:

■ ***legamento trasverso del carpo***  
***(retinacolo dei flessori)***

■ ***legamento dorsale del carpo***  
***(retinacolo degli estensori)***

# MUSCOLI della MANO

- ➔ rendono conto della motilità fine e precisa delle dita (flessione graduale e capacità di adduzione e abduzione)
- ➔ sulla faccia palmare
- ➔ corti e appiattiti
- ➔ origine nel carpo e metacarpo
- ➔ inserzione sulle dita
- ➔ 3 gruppi posti in 3 logge

## ■ **Muscoli dell'eminenza tenar**

- **gruppo laterale: movimenti pollice** (n. mediano e ulnare)

- *m. abduuttore breve del pollice*
- *m. flessore breve del pollice*
- *m. opponente del pollice*
- *m. adduttore del pollice*

## ■ **Muscoli dell'eminenza ipotenar**

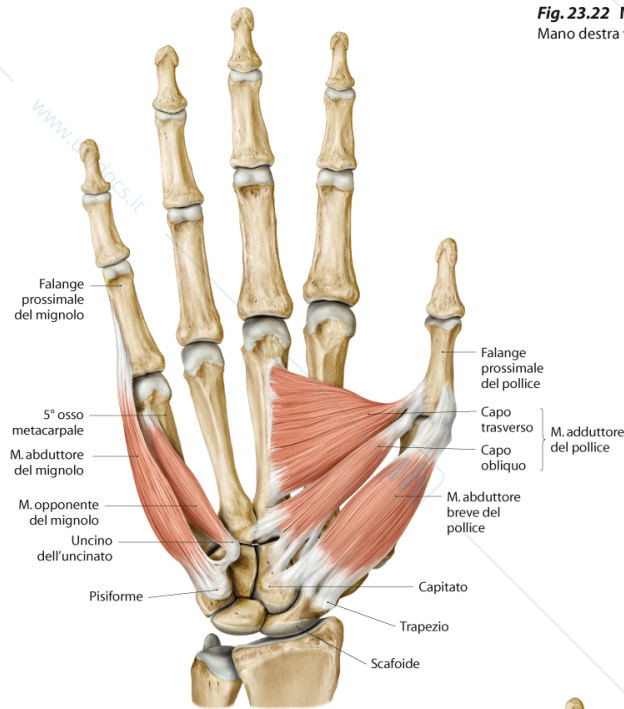
- **gruppo mediale: movimenti mignolo** (n. ulnare)

- *m. abduuttore breve del mignolo*
- *m. flessore breve del mignolo*
- *m. opponente del mignolo*
- *m. palmare breve*

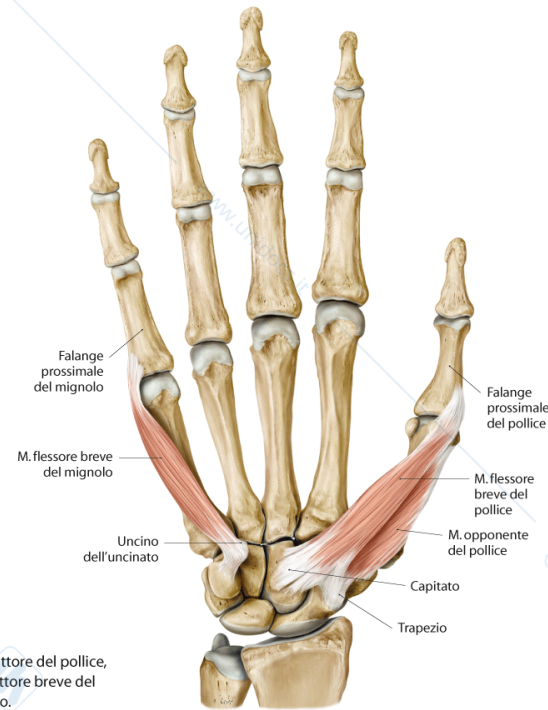
## ■ **Muscoli intermedi: muscoli palmari** (quasi tutti n. ulnare)

- *m. lombricali* (tra le ossa metacarpali, flettono la I falange)
- *m. interossei* (tra le ossa metacarpali, allontanano o avvicinano le dita rispetto all'asse mediano della mano)

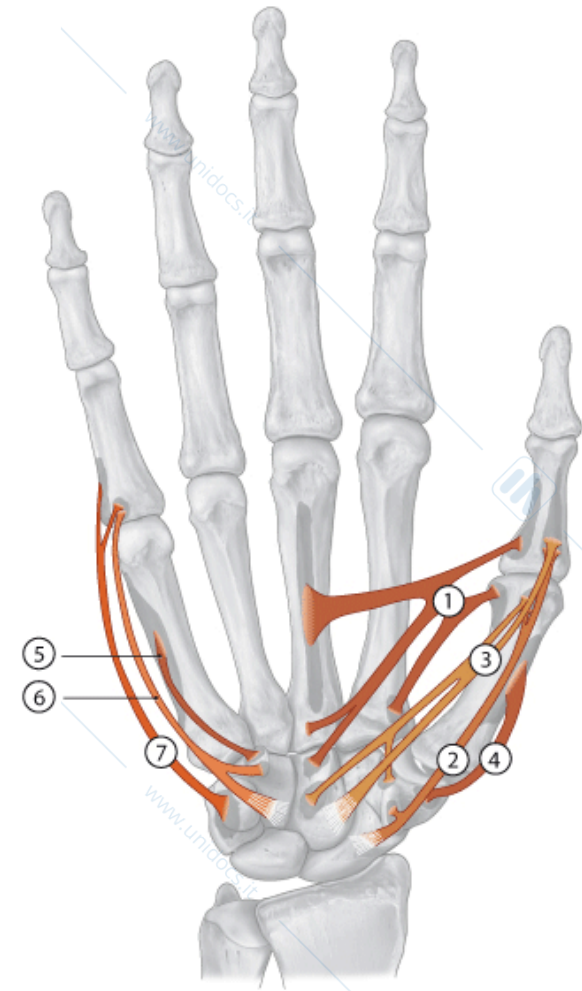
**Fig. 23.22 Muscoli dell'eminenza tenar e ipotenar**  
Mano destra vista anteriormente.



**A** Dopo l'asportazione dei mm. flessore breve del pollice, opponente del pollice e flessore breve del mignolo.

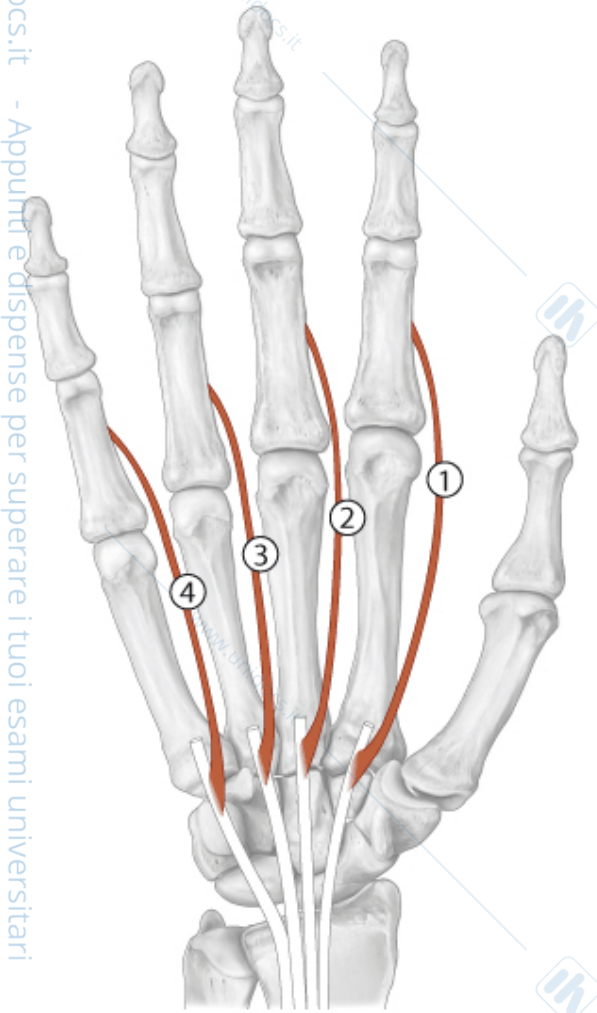


**B** Dopo asportazione dei mm. adduttore del pollice, abduktore breve del pollice, abduktore breve del mignolo e opponente del mignolo.

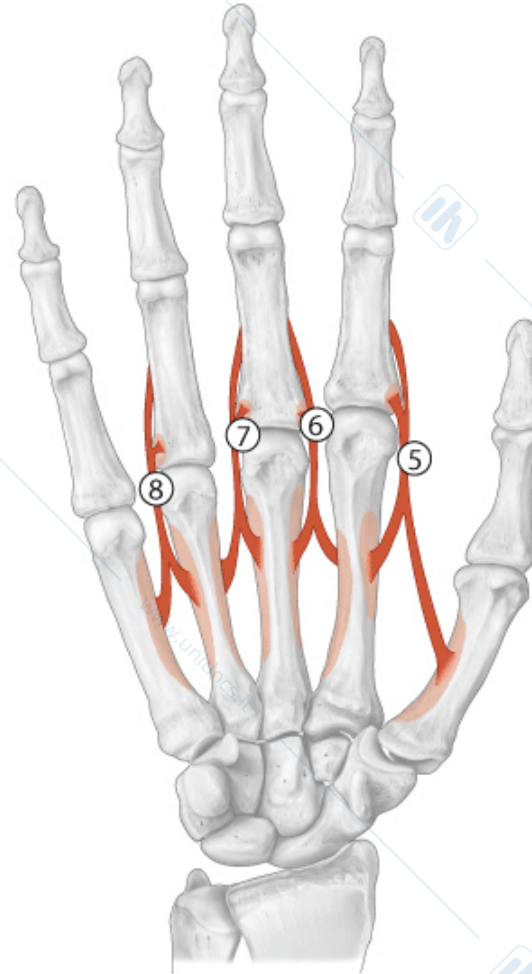


# M. interossei

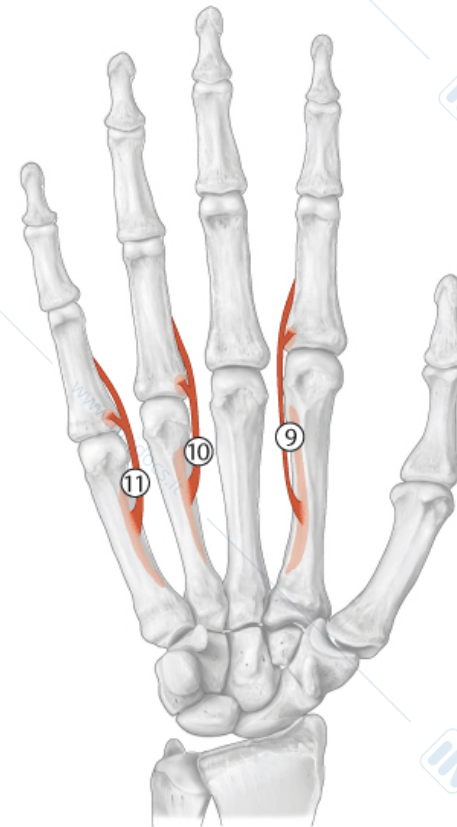
**Fig. 23.23 Muscoli lombricali**  
Mano destra. Visione palmare.



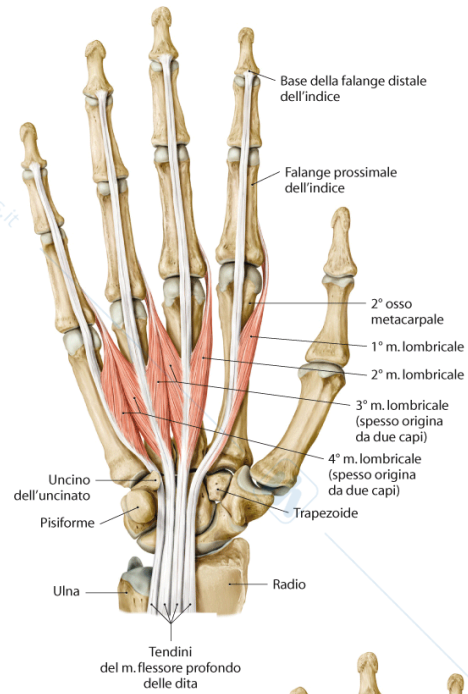
**Fig. 23.24 Muscoli interossei dorsali**  
Mano destra. Visione palmare.



**Fig. 23.25 Muscoli interossei palmari**  
Mano destra. Visione palmare.

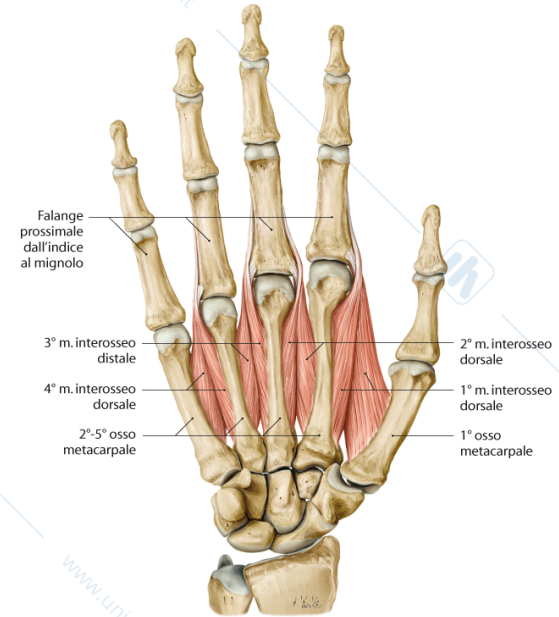


# mm. interossei

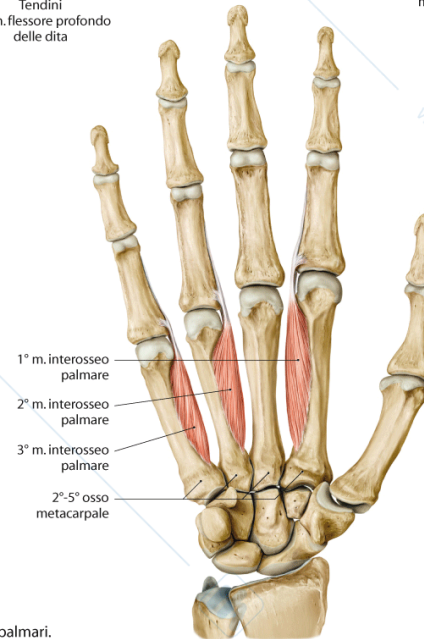


A Mm. lombricali.

Fig. 23.26 Muscoli palmari  
Mano destra. Visione palmare.



B Mm. interossei dorsali.

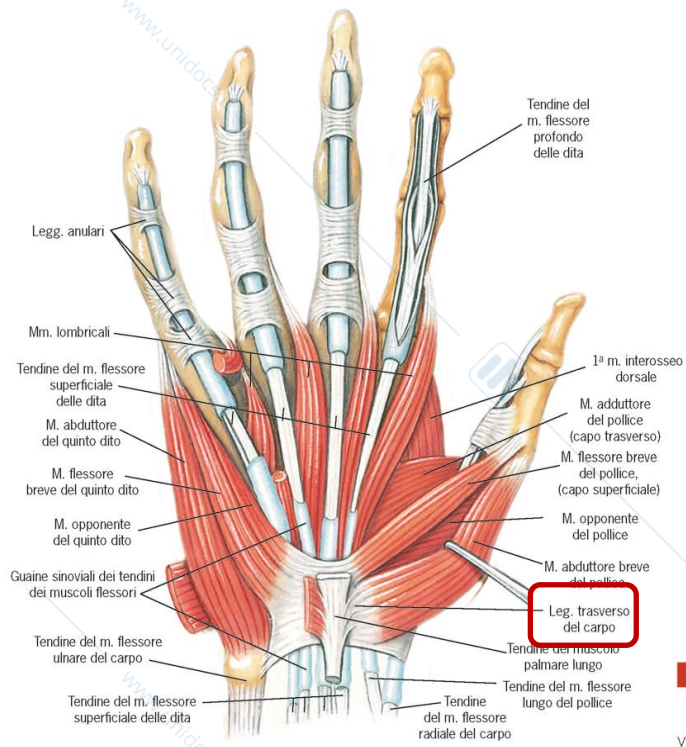


C Mm. interossei palmari.

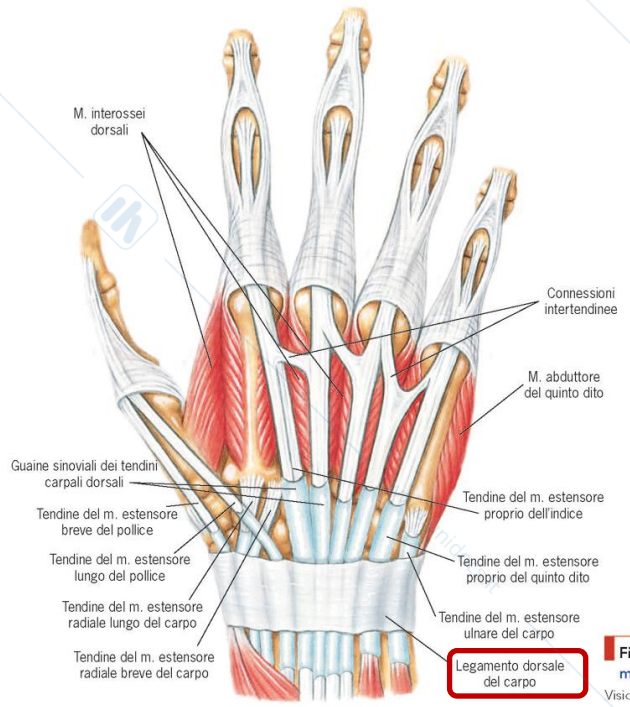
www.unidocs.it

www.unidocs.it

www.unidocs.it



**Figura 5-71** Guaine dei tendini dei muscoli flessori delle dita. Visione anteriore.



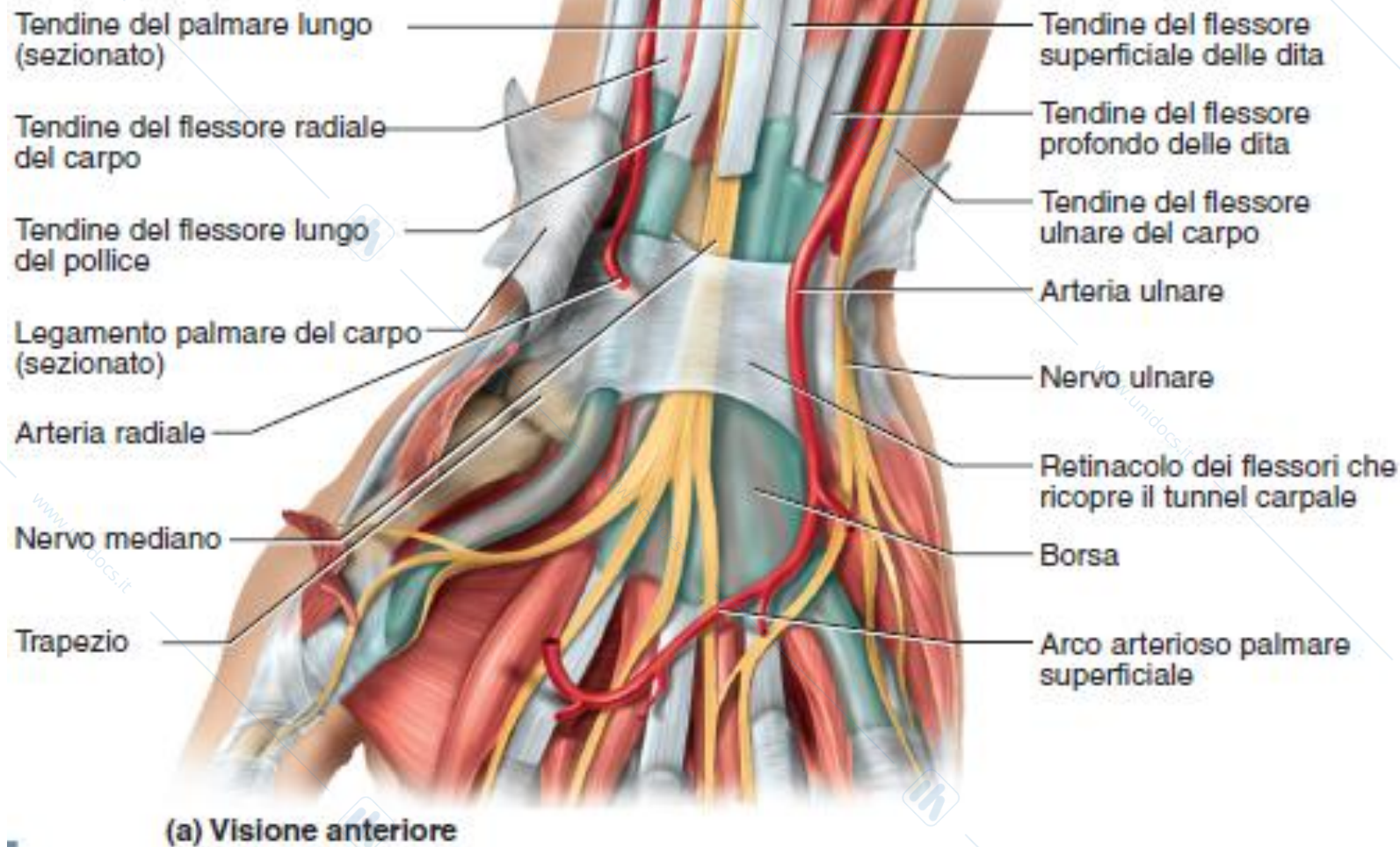
**Figura 5-72** Guaine dei tendini dei muscoli estensori delle dita. Visione posteriore.

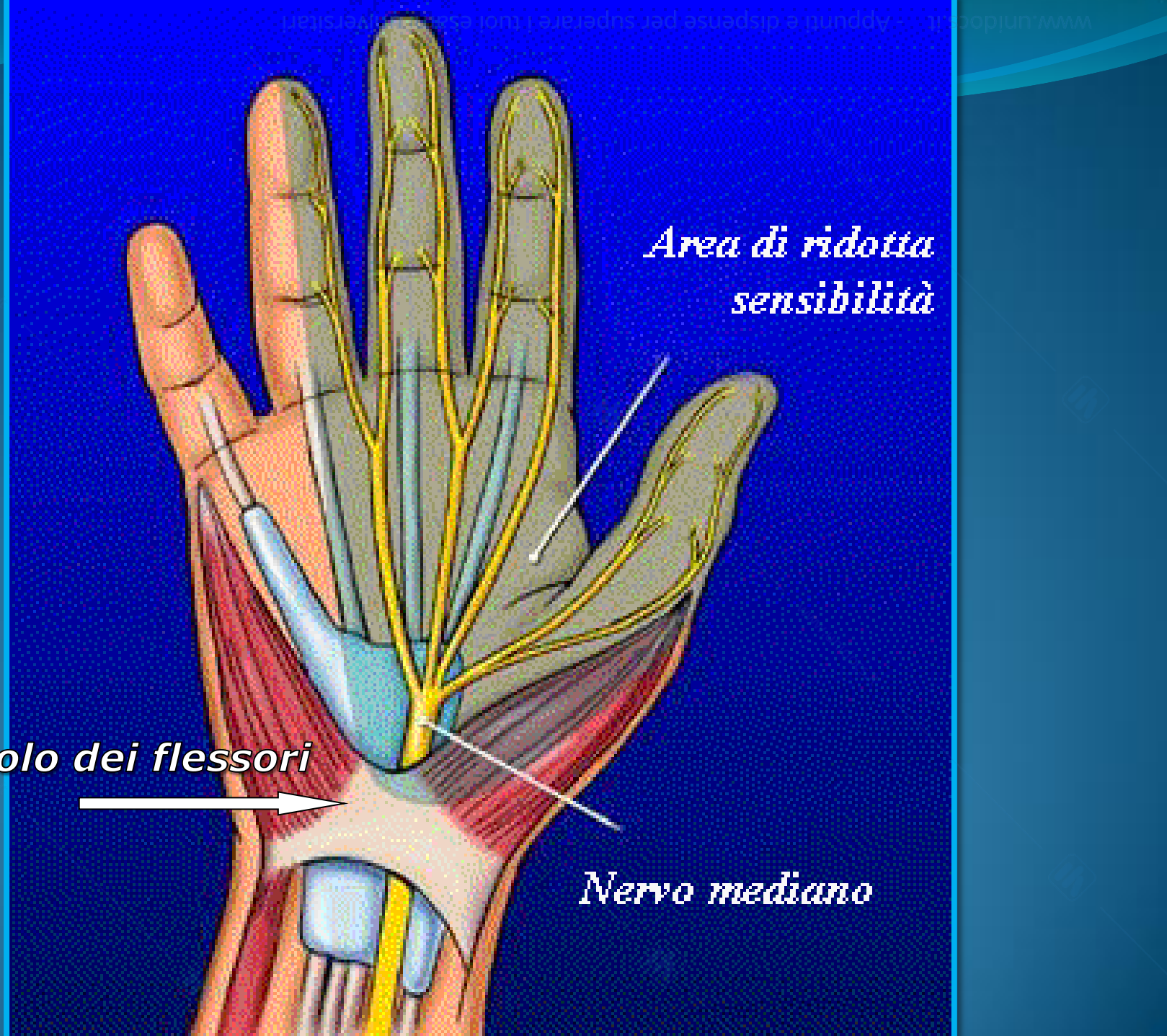
www.unidocs.it



www.unidocs.it

# Tunnel carpale





*Area di ridotta  
sensibilità*

*Retinacolo dei flessori*

*Nervo mediano*