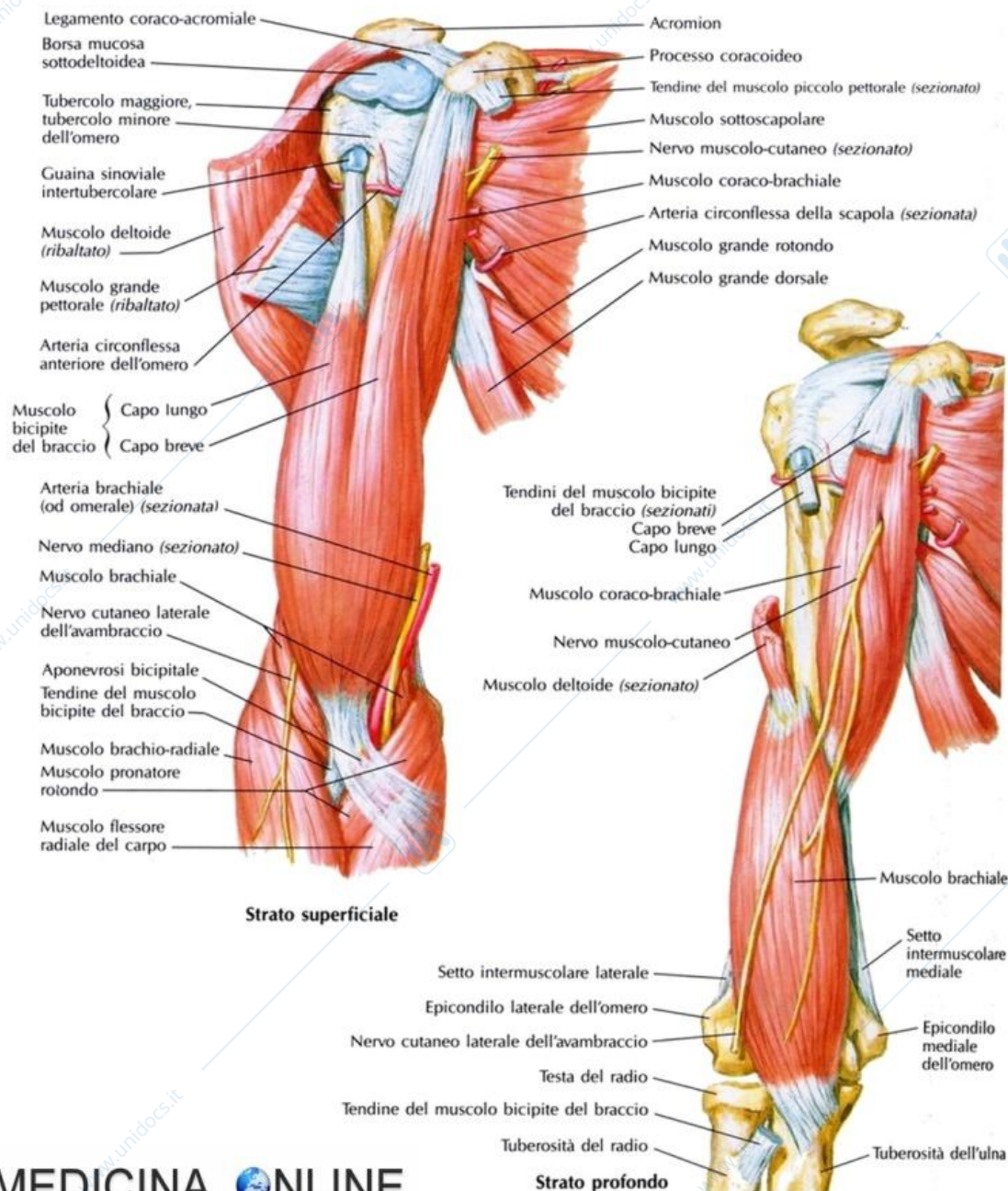


Prima di descrivere i muscoli del braccio ricordiamo il concetto legato alla loro funzione e quindi sappiamo che per via dell'articolazione che abbiamo precedentemente osservato e quindi la Troclea tra omero e ulna e la Condilartrosi tra il condilo dell'omero e il capitello/la testa del radio. Il fulcro dell'articolazione è rappresentato proprio dalla troclea e dal condilo. Quindi quello che potremmo avere da questa articolazione sarà solo un movimento angolare di flessione ed estensione. Poiché il fulcro si troverà medialmente ai muscoli tra la faccia anteriore e la faccia posteriore, tutti i muscoli anteriori che avranno origine dall'omero o dal processo coracoideo della scapola saranno tutti i muscoli che si inseriranno sulla faccia anteriore o del Radio o dell'ulna. Quindi la loro contrazione potrà portare soltanto movimento di flessione perché la troclea si trova al di sotto dell'inserzione di questi muscoli. Quindi il concetto è che nell'arto superiore tutti i muscoli flessori si trovano sulla faccia anteriore e i muscoli estensori sulla faccia posteriore. Viceversa vedremo per l'arto inferiore.

I MUSCOLI DEL BRACCIO



BICIPITE BRACHIALE

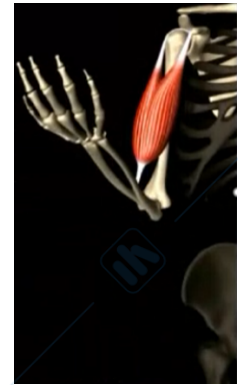

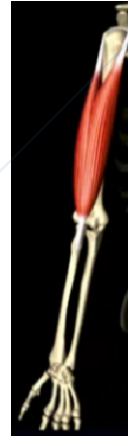
Parliamo ora del più grande e più importante muscolo dell'arto superiore che è il **BICIPITE BRACHIALE**. Si chiama così perché è un bicipite a due capi (il capo lungo e il capo breve). Il capo lungo origina dal tubercolo glenoideo superiore.

Dove si trova? Praticamente dobbiamo ritornare alla scapola, lateralmente abbiamo la coracoidea, dove si andrà ad articolare la testa dell'omero; superiormente e inferiormente ci sono due tubercoli (tubercolo superiore e tubercolo inferiore).

- Il **capo lungo** per mezzo del suo tendine passa nel **solco bicipitale** (il quale è localizzato tra il trochite e il trochine), quindi avvolge la testa dell'omero, passa al di sotto di un altro muscolo, ossia il **muscolo sovraspinato** (se ve lo ricordate della cuffia dei rotatori) e va ad inserirsi al tubercolo glenoideo superiore. Origina dal tubercolo glenoideo superiore
- il **capo breve** che occupa una posizione mediale rispetto al capo lungo prende origine dal processo coracoideo della scapola (il processo dove troviamo quella specie di uncino della scapola che sta anteriormente)

I due capi avranno un unico tendine di inserzione, rappresentato dal **tubercolo del radio o Tuberosità radiale**. Un muscolo posto in questa situazione quale potrà essere la situazione? Per mezzo del capo lungo avrà il movimento di flessione che è il suo movimento principale. Il capo breve invece inserendosi sul processo coracoideo agirà sulla scapola, quindi questo muscolo avrà come funzione principale quella di flessione dell'avambraccio sul braccio e intrarotazione.

Funge anche in parte minore come abduttore e rotatore interno dell'avambraccio rispetto al braccio. Riceve innervazione dal nervo muscolo cutaneo. Funge anche da supinatore del braccio

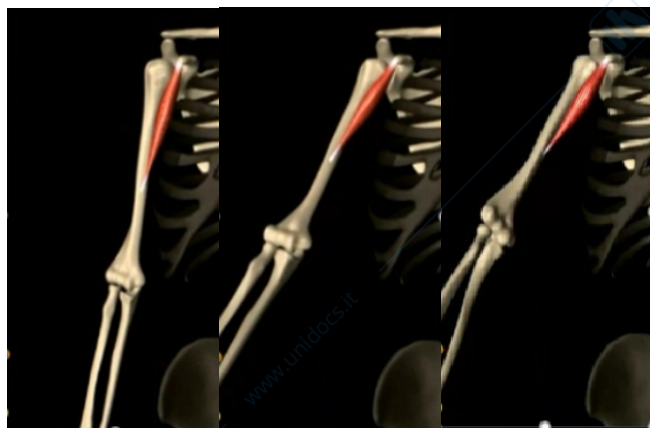


MUSCOLI PROFONDI DEL BRACCIO

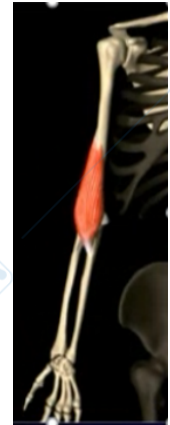
Il **bicipite** è anche il muscolo più superficiale che abbiamo. In realtà abbiamo vari piani, il muscolo bicipite che è più superficiale avvolto dalla sua fascia. Sappiamo che tra uno strato e l'altro ci sono interposizioni di fasce (una superficiale, una intermedia e una profonda). Nella fascia più profonda, quindi al di sotto del muscolo bicipite brachiale avremo due muscoli: il brachiale e il coracobrachiale.

- Il **MUSCOLO CORACOBRAACHIALE** si chiama così perché prende origine dal processo coracoideo per inserirsi a livello della diafisi mediale dell'omero, sulla faccia mediale. Poiché anche questo è inserito sul processo coracoideo, la sua contrazione parteciperà all'intrarotazione. È innervato dal n. muscolo-cutaneo

(flette e ruota internamente il braccio)



- il **MUSCOLO BRACHIALE**, che origina con un'ampia aponeurosi che prende inserzione sempre sull'omero in prossimità dell'inserzione del coracobrachiale; poi il suo tendine si va ad inserire a livello della tuberosità ulnare. Quindi origina dalla metà distale della faccia anteriore dell'omero e si inserisce distalmente sulla tuberosità ulnare. Il bicipite dove si inseriva? sulla tuberosità radiale e questa sulla tuberosità ulnare (il brachiale). Quindi la loro azione sarà sicuramente sinergica, il bicipite agisce sul radio e il brachiale sull'ulna. Questo assieme al muscolo bicipite è un muscolo flessore dell'avambraccio sul braccio.



Questi sono i muscoli principali, poi ci sono altri piccoli muscoletti. Ma dobbiamo considerare che sulla faccia anteriore troviamo, sul piano superficiale il bicipite, sul secondo piano coracobrachiale e brachiale. Questi muscoli agendo in sinergia determinano la flessione e la intrarotazione (questa è dovuta all'inserzione sul processo coracoideo)

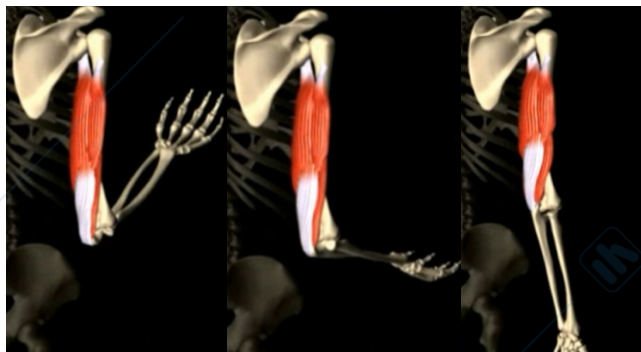
È principalmente innervato dal n. Muscolo-cutaneo e in minima parte dal n. Radiale. È un flessore dell'avambraccio.

MUSCOLO TRICIPITE

Andiamo alla faccia al posteriore, qui abbiamo un unico muscolo. In realtà abbiamo anche l'anconeo (è più piccolo e meno evidente). Il **TRICIPITE BRACHIALE** si chiama così perché si forma dall'unione di tre capi muscolari: capo lungo, capo laterale e capo mediale.

Il **capo lungo** origina dalla tuberosità infraglenoidea della scapola (quella sovraglenoidea capo lungo del bicipite, quella infraglenoidea del tricipite).

Il **capo laterale** e quello **mediale** originano dalla faccia posteriore dell'omero, (rispettivamente al di sopra e al di sotto del solco del nervo radiale), subito al di sotto di quello che il collo chirurgico dell'omero, al di sotto della grande tuberosità. Vi è inoltre l'incrocio con il solco del nervo radiale (non ne abbiamo parlato). A questo livello l'omero presenta a livello della diafisi, nella regione mediale della diafisi, un solco, si chiama **solco del nervo radiale** ed è il nervo che innerva il muscolo tricipite più altri muscoli della regione del braccio, ed è il nervo estensore. Infatti il muscolo tricipite andando ad inserire sull'olecrano contraendosi determinerà l'estensione dell'avambraccio sul braccio. Quindi lo possiamo considerare come muscolo antagonista del bicipite, del brachiale e del coracobrachiale. L'inserzione distale è unica, con un potente tendine di ancoraggio a livello della faccia posteriore dell'olecrano.



(è il muscolo più importante nel promuovere l'estensione dell'avambraccio sul braccio). È innervato dal nervo radiale

IMMAGINE GRANDE A INIZIO PARAGRAFO. Questa immagine è l'immagine in cui è possibile vedere i tre capi: il capo lungo, il capo breve che sono più superficiali dell'altro capo, che è il capo profondo il quale poi andava ad inserirsi sulla tuberosità infraglenoidea. Il tendine si inserisce sull'olecrano. Togliendo il capo lungo, il capo breve, tagliandoli, osserviamo l'altro capo.

Tra i due capi passa l'arteria e nervo radiale, il quale a questo punto si fa molto profondo prendendo direttamente contatto con il solco radiale dell'omero. Questo rapporto con il nervo radiale è molto importante perché se noi abbiamo una lesione, una frattura dell'omero a questo livello, noi abbiamo anche la rottura o la lesione del nervo, il che comporterà la mancata funzionalità dei muscoli estensori della mano. Mentre il tricipite sarà salvo perché la lesione avviene dopo innervazione del muscolo.

MUSCOLI DELL'AVAMBRACCIO

Sono suddivisi in anteriori e posteriori, separati tra loro dalla membrana interossea. Il gruppo degli anteriori o flessori sono in tutto 8, disposti in due piani, un piano superficiale e un piano profondo. Quelli anteriori saranno flessori e quelli posteriori saranno estensori. Non dobbiamo poi considerarli come un unico muscolo come abbiamo fatto la descrizione dei muscoli del braccio, ma in realtà li consideriamo tutti come muscoli flessori (in più abbiamo due pronatori)

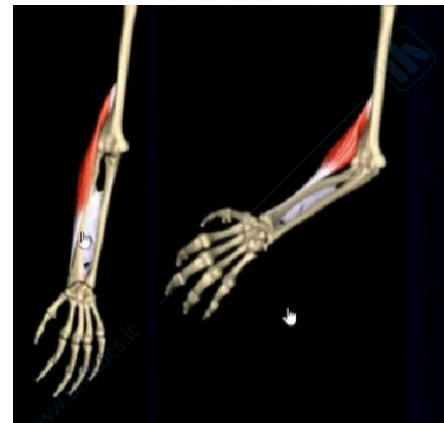- Pronatore rotondo
- M. flessore radiale del carpo
- M. flessore ulnare del carpo
- M. flessore superficiale delle dita
- M. palmare lungo
- M. brachio radiale
- Flessore profondo delle dita
- Flessore lungo del pollice
- Pronatore quadrato

Noi possiamo considerarli come un gruppo di muscoli flessori. Unica cosa che dobbiamo ricordare è che si troveranno sulla faccia anteriore.

MUSCOLO BRACHIORADIALE

A questa classificazione sfugge un muscolo, ossia il **MUSCOLO BRACHIORADIALE**. Che in realtà possiamo dire che è un muscolo estrinseco perché utilizza 2 regioni. Ma il muscolo brachioradiale, che prende origine dall'omero, nella porzione distale della diafisi, vedete che ha una disposizione laterale, si dispone sul radio (per questo si chiama brachioradiale); poi con un unico tendine si va ad inserire sul processo stiloideo del radio. Questo muscolo è un altro muscolo che ha azione flessoria sul gomito. Questo muscolo è importante rispetto agli altri perché a questo muscolo si deve il mantenimento dell'arto in flessione, quindi anche in una flessione parziale, l'azione di contrazione è principalmente su questo muscolo (anche sugli altri), però questo muscolo è quel muscolo che interviene nella posizione intermedia nella flessione ed è importantissimo per poter effettuare i movimenti. Ci permette comunque di sollevare pesi, di mantenere pesi e di evitare di effettuare il movimento completo.

(flette avambraccio sul braccio, portandolo in posizione intermedia tra pronazione e supinazione).

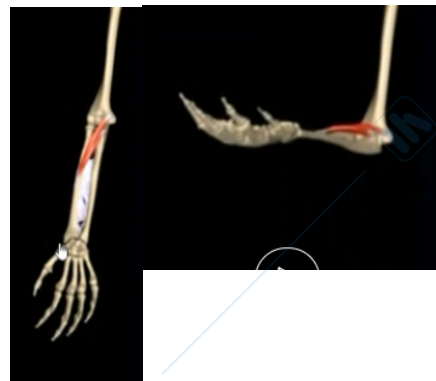
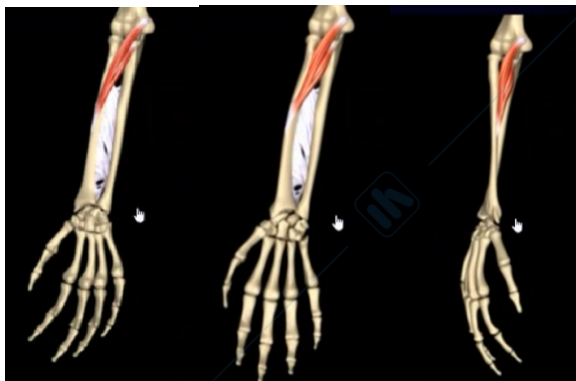

Non rientra propriamente in nessuno di questi strati. Origina dalla tuberosità sopracondiloidea e si inserisce sullo stiloide radiale. È un flessore del gomito dopo che l'avambraccio sia in posizione intermedia tra pronazione e supinazione. È innervato dal nervo radiale.

MUSCOLO PRONATORE ROTONDO

L'altro muscolo che dobbiamo considerare è il muscolo **PRONATORE ROTONDO**. Questo muscolo come dice il nome ha un'azione differente. Ha due inserzioni, un capo sull'epitroclea e l'altro capo sul processo coronoideo dell'ulna. Questo muscolo va ad inserirsi sulla faccia laterale del radio, per cui è un muscolo che si dispone in maniera obliqua. Quindi alla sua contrazione cosa si avrà? La rotazione e quindi il movimento di pronazione, però per inserzione sull'epitroclea parteciperà secondariamente anche ai movimenti di flessione. Quindi lo possiamo considerare anche tra i muscoli flessori.

(determina la pronazione dell'avambraccio. In questo movimento il radio si porta dalla posizione laterale a quella mediale, incrociando l'ulna. La mano che resta solidale col radio volge il palmo posteriormente. Grazie alla sua inserzione sul capo omerale partecipa anche alla flessione dell'avambraccio sul braccio)

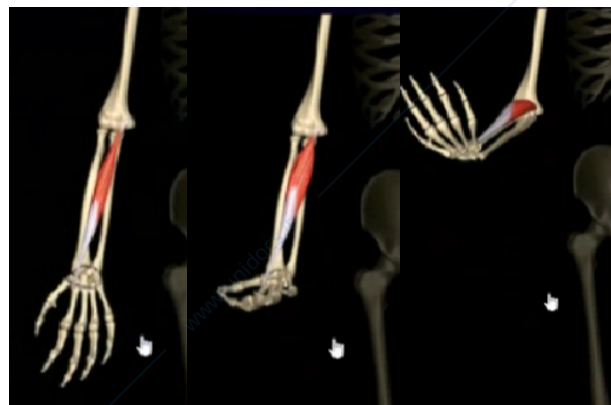


Origina dall'epitroclea con un capo omerale e dal processo Coronoideo con un capo ulnare inserendosi distalmente sulla faccia laterale del radio. È pronatore (assieme al quadrato) e flessore del gomito. È innervato dal n. Mediano.

(MUSCOLO FLESSORE RADIALE E ULNARE DEL CARPO)

Il flessore ulnare prende origine dall'epitroclea e va ad inserirsi al livello delle ossa carpali. Per la sua azione andandosi ad inserire sulle ossa carpali, contraendosi dovrà agire come un flessore delle dita. Diciamo che il flessore radiale e ulnare hanno la stessa azione solo che una prende origine dall'ulna e l'altra dal radio. Uno si troverà medialmente con questa disposizione laterale, invece il flessore ulnare del carpo si dispone a partire dall'epitroclea per inserirsi a livello delle ossa carpali con un tendine che raggiungerà anche alle ossa metacarpali.

FLESSORE RADIALE DEL CARPO (come prima azione flette la mano sull'avambraccio, determinandone anche un'abduzione radiale. Successivamente flette l'avambraccio sul braccio). Origina dall'epitroclea e si inserisce distalmente sulla faccia palmare della base

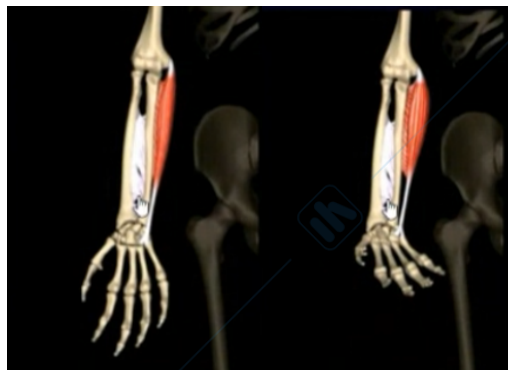

del 2° osso metacarpale. È un flessore ed è innervato dal n. mediano .

FLESSORE ULNARE DEL CARPO

(flette la mano sull'avambraccio determinandone contemporaneamente un'abduzione ulnare)

Origina con un capo omerale dall'epitroclea e con uno ulnare dell'olecrano per inserirsi distalmente sulle ossa carpali pisiforme, uncinato e sulla base del 5° metacarpo. È innervato dal n. ulnare.

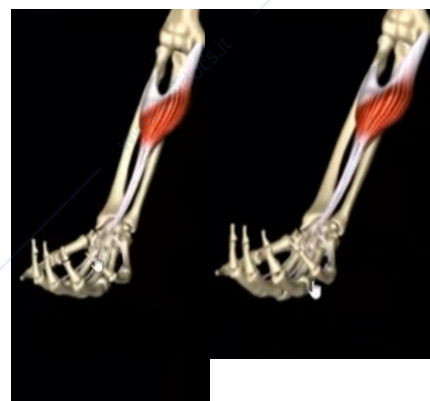
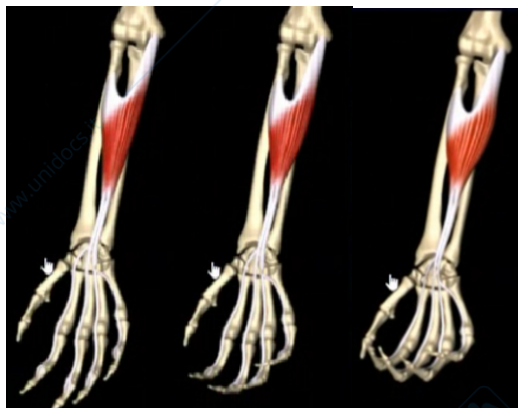


MUSCOLO FLESSORE SUPERFICIALE DELLE DITA

È un muscolo che inizia con un'aponeurosi a forma di U, medialmente prenderà origine dal radio, lateralmente dalla tuberosità radiale, medialmente sempre dall'epitroclea. Il ventre muscolare giunto al di sopra del processo (epifisi) distale dell'ulna, avrà questo tendine che poi si sfoccherà nella costituzione dei tendini del 2° - 3° - 4° - 5° dito.

(flette le falangi medie del 2°-3°-4°-5° dito su quelle prossimali, successivamente flette le falangi prossimali delle stesse dita sulle ossa metacarpali corrispondenti e coopera alla flessione della mano sull'avambraccio e di quest'ultimo sul braccio).

Il muscolo possiede tre inserzioni d'origine, una dalla epitroclea, sul radio e sull'ulna a livello del processo coronoideo. Tra le sue origini trovano passaggio il n. Mediano, che lo innerva, arteria e vena ulnare. Termina con 4 tendini per 2°, 3°, 4°, 5° dito. È un debole flessore del gomito, ma un potente flessore del carpo e delle dita.



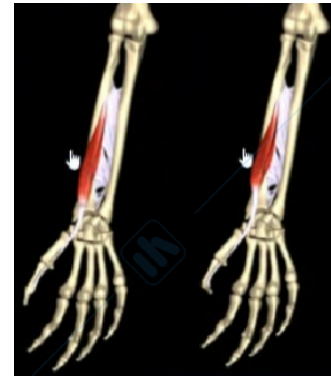La flessione delle falangi è una flessione che avviene in tempi successivi, questo perché tra una falange e l'altra c'è una troclea quindi un'articolazione che man mano che il muscolo si contrae determinerà la flessione.

il **MUSCOLO FLESSORE LUNGO DEL POLLICE (flessore profondi dell'avambraccio)** si dispone sul processo radiale e poi con un lungo tendine si andrà ad inserire fino alla falange distale del 1° dito. È un flessore. Con questo muscolo noi possiamo effettuare una flessione

del primo dito e questo muscolo parteciperà anche ai movimenti di opposizione e reposizione. Questo è il movimento che ci ha cambiato l'evoluzione.

(determina come azione principale la flessione della falange distale del pollice su quella prossimale).

Origina dalla faccia anteriore del radio e dal processo coronoideo. Mentre il suo tendine distale si inserisce sulla base della falange distale del 1° dito, che flette. È innervato dal n. Mediano con la sua radice interossea.

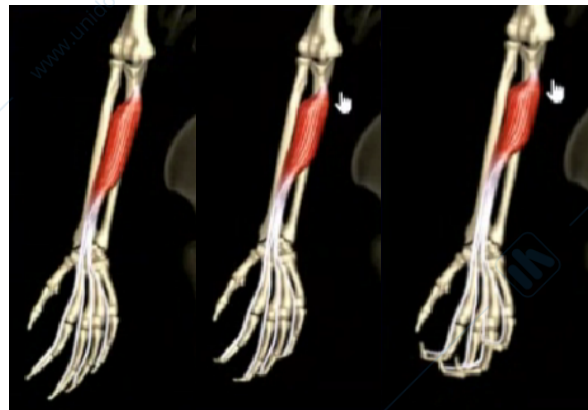


il MUSCOLO FLESSORE PROFONDO DELLE DITA

(**flessore profondi dell'avambraccio**), prende origine dall'ulna, dal processo coronoideo dell'ulna e poi vedete che i suoi tendini si distribuiranno sempre al secondo terzo quarto e quinto dito.

(determina la flessione delle falangi distali delle ultime 4 dita su quelle medie, successivamente flette anche le falangi medie su quelle prossimali).

Origina prossimalmente sull'ulna e i suoi 4 tendini terminano alla base delle falangi distali delle ultime 4 dita, che flette. È innervato dal n. Interosseo.

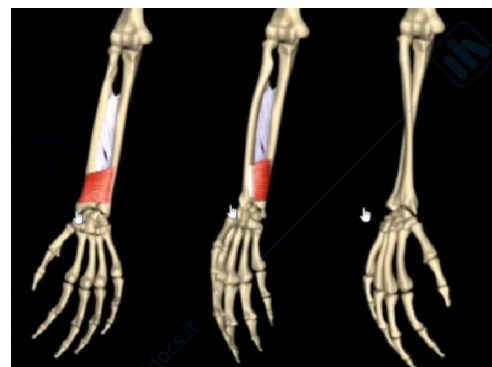


PRONATORE QUADRATO

È un muscolo abbastanza tipico perché è facile da capire la sua azione. Intanto si chiama quadrato perché ha una forma pressoché quadrata, poi si dispone quasi in maniera ortogonale rispetto alla disposizione degli altri muscoli. Quindi poiché si inserisce tra radio e ulna, contraendosi si avrà la pronazione del polso, quindi avrà azione sinergica con il muscolo pronatore rotondo, il quale però agisce a livello prossimale, questo agirà nell'articolazione distale.

(coadiuva il pronatore rotondo nel determinare la pronazione dell'avambraccio e quindi della mano).

Questo agisce a livello distale, mentre l'altro a livello prossimale. È il più profondo dei flessori dell'avambraccio, ha forma di nastro muscolare teso tra le estremità distali di radio e ulna. Consente la pronazione del polso rispetto al gomito ed è innervato dal n. Interosseo.



MUSCOLI DELL'AVAMBRACCIO (regione posteriore)

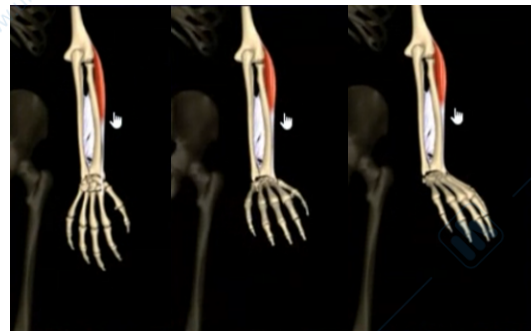
Per quanto riguarda invece i muscoli dell'avambraccio della regione posteriore dell'avambraccio, anche qui abbiamo sempre disposizione su due file, però questi sono muscoli ovviamente di estensioni. La maggior parte di questi muscoli con i loro tendini si andranno a disporre sulle falangi, sulla faccia dorsale della mano e quindi contraendosi effettueranno i movimenti di estensione. I muscoli posteriori e estensori, sono in tutto 9, distinti in superficiali e profondi

- Estensore radiale lungo del carpo
- Estensore ulnare del carpo
- Estensore delle dita
- Estensore proprio del 5° dito
- Anconeo
- Supinatore
- Abduttore lungo del pollice
- Estensore lungo del pollice
- Estensore breve del pollice dell'indice
- Estensore dell'indice

ESTENSORE RADIALE LUNGO DEL CARPO

(estende la mano sull'avambraccio determinandone contemporaneamente un'abduzione radiale).

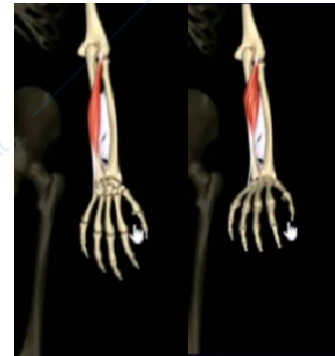Origina dalla cresta sopra condiloidea dell'omero e si inserisce sul 2° metacarpale. Estende la mano permettendo anche una certa abduzione radiale. È innervato dal n. Radiale.



ESTENSORE ULNARE DEL CARPO

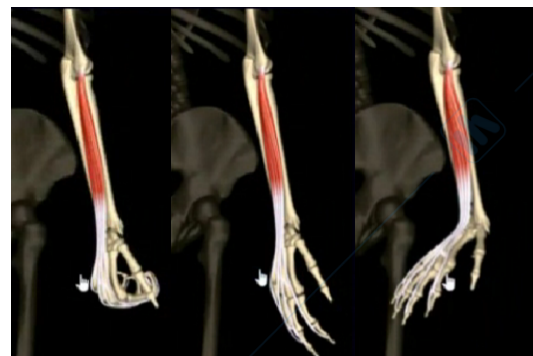
(estende la mano sull'avambraccio determinandone contemporaneamente un'adduzione ulnare).

Origina dall'epicondilo e il suo tendine si inserisce sulla base del 5° metacarpo e permette l'adduzione del carpo. È innervato dal n. Radiale



ESTENSORE DELLE DITA origina dall'epicondilo omerale e si inserisce alla base delle falangi prossimali delle ultime 4 dita con tendini interconnessi tra loro. Estende e distanzia tra loro le dita, oltre ad estendere mano ed avambraccio. È innervato dal ramo profondo del nervo radiale.

(estende le falangi prossimali, medie e distali delle ultime 4 dita, come nell'atto di aprire la mano, successivamente estende la mano sull'avambraccio)

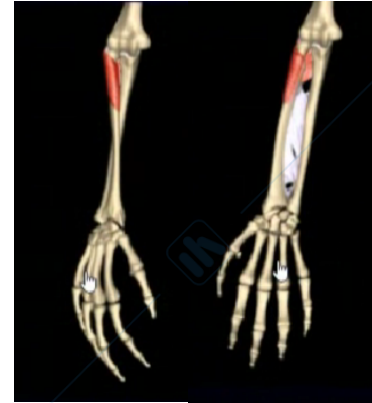

SUPINATORE

Abbiamo questo muscolo della faccia dorsale, che è un muscolo supinatore, prende origine dall'epicondilo dell'omero dall'ulna e poi si andrà ad inserire a livello della tuberosità radiale.

(porta in supinazione l'avambraccio e quindi la mano).

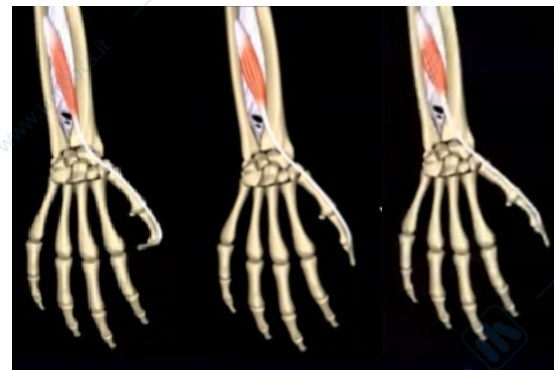Origina dalla cresta dell'ulna, dall'epicondilo e si inserisce sul terzo superiore del radio in prossimità della tuberosità radiale. Supina l'avambraccio e la mano. È innervato dal ramo profondo del n. Radiale



ESTENSORE LUNGO DEL POLLICE

(estende la falange distale del pollice sulla prossimale, successivamente porta il pollice in abduzione).

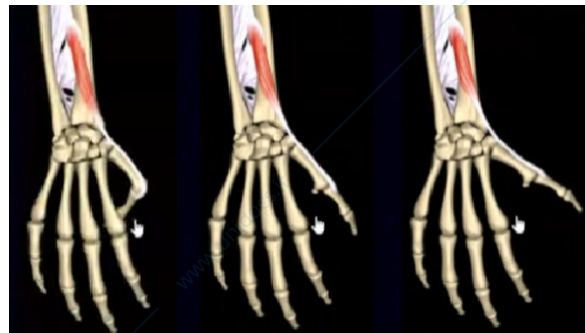Origina dalla terzo distale dell'ulna e il tendine distale si inserisce alla base della falange distale del 1° dito. Estende il 1° dito. È innervato dal n. Radiale.



ESTENSORE BREVE DEL POLLICE

(come funzione principale estende la falange prossimale del pollice, successivamente porta il pollice in abduzione).

Origina dal terzo distale del radio ed il suo tendine si inserisce sulla base della falange prossimale del 1° dito. Estende ed abduce il 1° dito. È innervato dal n. Radiale

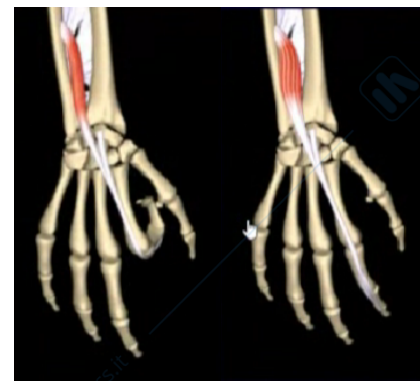

ESTENSORE DELL'INDICE

(estende la falange distale dell'indice e successivamente anche le altre due, rendendolo così indipendente dall'estensione delle altre dita).

Perché dobbiamo fare la pinza, cioè nei movimenti di opposizione il primo dito si avvicina alle altre dita ma principalmente per la flessione del secondo dito, ci dà la possibilità di effettuare una pinza, cioè di poter prendere e utilizzare quelli che sono gli attrezzi da strumentazione.

Origina dal terzo distale dell'ulna, e si inserisce sul 2° dito. Estende l'indice ed è innervato dal n. Radiale.



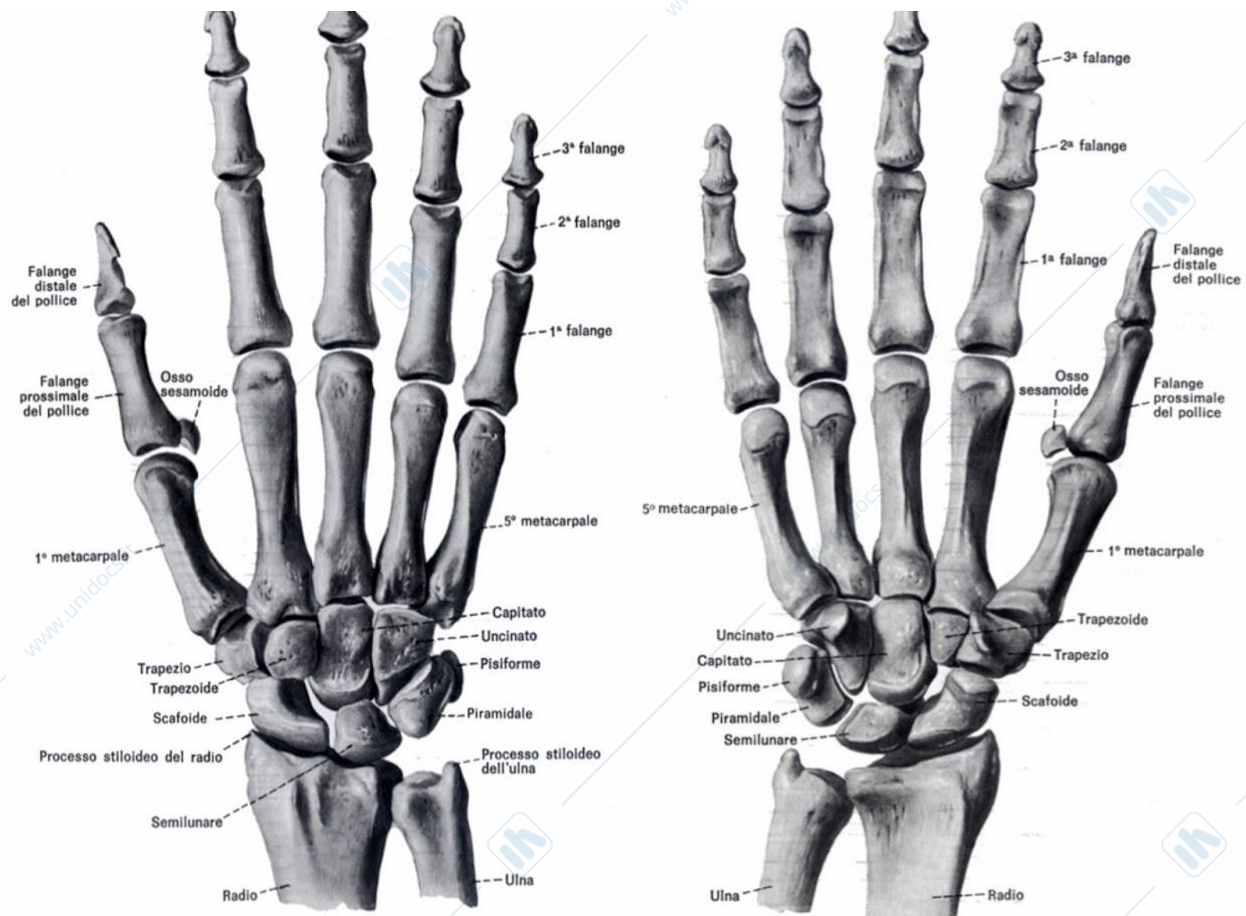
MANO

DESCRIZIONE DELLA REGIONE DELLA MANO che si suddivide in tre regioni:

- Una regione prossimale definita carpale
- Una regione intermedia, metacarpale
- Una regione distale che è rappresentata dalla regione delle falangi, a loro volta suddivise in altre 3 regioni: le falangi prossimali, intermedie e distali

Le ossa carpali sono delle ossa brevi e quindi hanno questa forma tozza. In tutto sono 8 e saranno disposte in due file, dette archi carpali. Una fila che chiameremo prossimale e una fila distale. La fila prossimale è la fila che andrà ad articolarsi con l'osso del radio. L'ulna non ha contatto con le ossa carpali (ci sarà interposta una cartilagine). Dobbiamo fare anche una distinzione se osserviamo le ossa sulla faccia dorsale o sulla faccia volare, perché se osserviamo le ossa della faccia dorsale andando in senso latero-mediale troviamo tre ossa che sono lo:

- Scafoide lateralmente, o Navicolare
- Semilunare, intermedio
- Piramidale, mediale



Se osserviamo sulla faccia volare le ossa sono quattro, perché sul piramidale è disposto un altro osso, il pisiforme.

La fila distale invece è costituita da 4 ossa, partendo in senso latero-mediale abbiamo il:

- Trapezio
- Trapezoide
- Capitato o Grande osso

- Uncinato si chiama così perché sulla faccia anteriore o sulla faccia volare l'uncinato che si articolerà con la quinta e la quarta falange, presenterà una specie di uncino che entrerà a far parte dell'articolazione stessa.

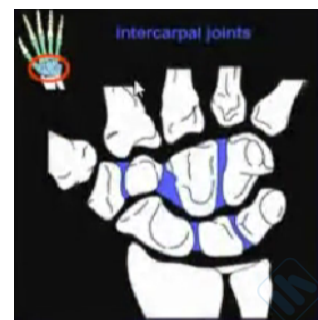Questa immagine ci fa vedere anche come l'articolazione a carico tra il radio e le ossa carpali che chiameremo **radio-carpica** sarà nell'insieme considerata come una condiloartrosi. In realtà questa condiloartrosi è data dalla forma nell'insieme di tutte e tre le ossa che partecipano all'articolazione e quindi non la dobbiamo considerare osso per osso. Grazie al fatto che le ossa carpali si articolano soltanto con il radio ma non con l'ulna (e quindi c'è molto spazio a disposizione tra radio e ulna), noi possiamo effettuare movimenti di lateralità della mano, cosa che ci sarebbe stata impedita se avessimo avuto la stessa situazione nell'articolazione radio-carpica (medialmente il movimento è molto limitato).

Naturalmente tutte queste ossa saranno articolate tra di loro e qui vediamo tutta una serie di legamenti. Questa immagine vi farà vedere come la disposizione legamentosa di tutti i legamenti radio-carpici ci darà origine (grazie soprattutto a questa fascia trasversale che prende il nome di retinacolo dei muscoli flessori) c'è disposizione un canale che prende il nome di canale o **TUNNEL CARPALE**. Gli elementi del carpo formano in posizione palmare un canale concavo che viene chiuso dal retinacolo dei muscoli flessori così da formare un canale osteofibroso detto tunnel carpale. In questo tunnel passano in totale 10 tendini flessori avvolti (da guaine tendinee) nonché il n. Mediano. Eventuali riduzioni di spazio nel tunnel compromettono la conduttività del nervo.

Torneremo a parlare del tunnel carpale quando parleremo dei nervi, perché attraverso questo tunnel carpale passano i vasi (arterie e vene) e il nervo mediano. Questo è il più importante nervo che innerva i muscoli flessori della mano, quindi vedremo come il restringimento di questo tunnel a causa dell'ipertrofia tendinea, farà in modo che questo canale diventi più piccolo e quindi il nervo viene schiacciato, si avrà il risentimento del nervo quindi si avrà la perdita della forza al livello dell'arto superiore. Ma poi anche con un risentimento che si estenderà per tutto il decorso del nervo.

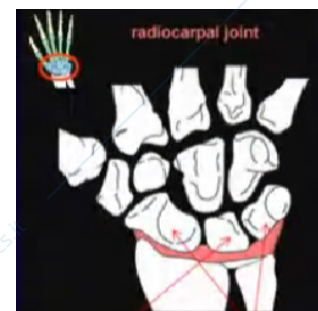
ARTICOLAZIONI CARPALI

ARTICOLAZIONI INTEROSSEE O INTERCARPALI, sono articolazioni tra le ossa della prima fila e le articolazioni tra le ossa della seconda fila. Queste articolazioni intercarpali saranno delle **artrodie** rinforzate da piccoli legamenti detti **legamenti interossei**, per cui avremo dei piccolissimi scivolamenti delle ossa, sia dalla fila prossimale che di quella distale, una sull'altra; questi movimenti saranno anche ridotti dall'interposizione dei leg. interossei.

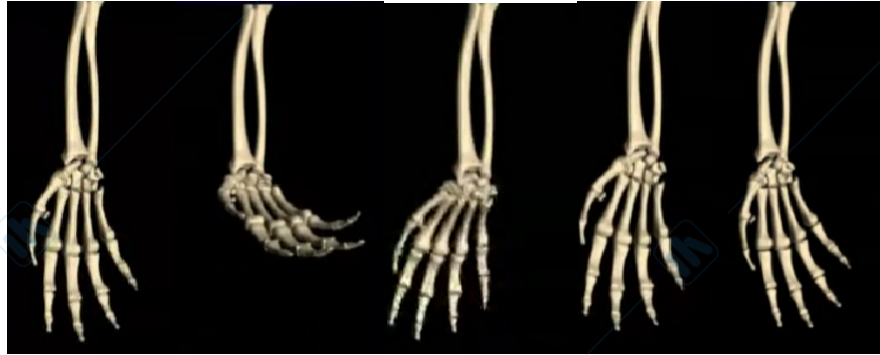


ARTICOLAZIONE RADIOCARPICA

Se andiamo invece a considerare l'articolazione tra la prima fila e il radio l'articolazione che avremo è principalmente tra: il radio, lo scafoide e il semilunare; mentre il piramidale non rimane molto distante dall'ulna e qui sarà interposto un legamento che prende il nome di **legamento triangolare**, che permetterà questi movimenti di lateralità come avevamo detto. Questa articolazione è una condiloartrosi.



(consente movimenti di flessione, estensione, abduzione radiale e ulnare della mano sull'avambraccio)

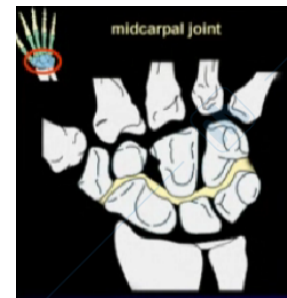


L'articolazione tra radio e ossa carpali. L'ulna vi partecipa solo indirettamente mediante

l'interposizione del legamento triangolare (complesso fibrocartilagineo teso tra il processo stiloideo dell'ulna e la fila carpale prossimale). È una condiloartrosi dove il condilo è dato dallo scafoide, dal semilunare e dal piramidale. Semilunare e piramidale entrano in rapporto con il leg. Triangolare. L'articolazione è rinforzata da vari legamenti, tra cui gli interossei, il radiocarpico-palmare, Il legamento dorsale e i collaterali radiale ed ulnare. A livello del polso si compiono movimenti di abduzione radiale ed ulnare, flessione estensione e rotazione. La flessione è limitata dal leg. Radio Carpale dorsale, l'estensione dal radio-carpale e ulno-carpale palmare.

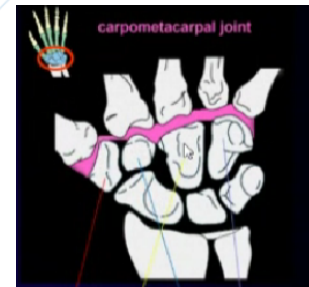
ARTICOLAZIONE MEDIOCARPALE

Poi abbiamo le articolazioni che chiameremo medio-carpiche, cioè tra la prima e la seconda fila, dove sarà escluso solo un osso pisiforme. La forma di questa capsula articolare ha una forma di un segno ovale anche in questo caso l'articolazione è una una condilartrosi tra la prima e la seconda fila.



ARTICOLAZIONE CARPO METACARPALE

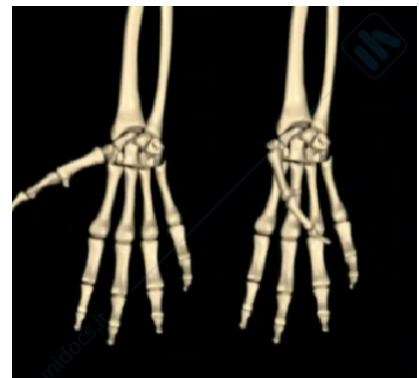Se consideriamo le articolazioni tra la fila distale e le ossa metacarpali, qui abbiamo fare delle distinzioni, perché normalmente sono delle artrodie a partire dal secondo al quarto metacarpo, invece il trapezio andando ad articolare con il primo metacarpo costituirà un'articolazione a sella (e questo è importante sempre per i movimenti di opposizione), tutti gli altri, il trapezoide con il secondo, il capitato con il terzo e l'uncinato tra il quarto e il quinto dito. Quindi 1° met, (articolazione a sella) e il trapezoide con il 2°, il capitato con il 3°, e l'uncinato con il 4° e 5° (artoide).



Articolazione carpo metacarpale del pollice

(consente movimenti di abduzione, adduzione, opposizione e reposizione. Il polpastrello del pollice può toccare quelle delle altre 4 dita grazie alla flessione e all'opposizione)

Osserviamo adesso le ossa della regione metacarpale, queste non hanno nome quindi prenderanno il nome del primo, secondo, terzo, quarto e quinto metacarpo. Sono delle ossa lunghe e avranno delle articolazioni specifiche. In particolare l'articolazione tra il metacarpo del 1° dito e il



trapezio è un'articolazione a sella. Le altre sono delle artrodie. Presentano dei legamenti molto robusti, dorsali e ventrali.

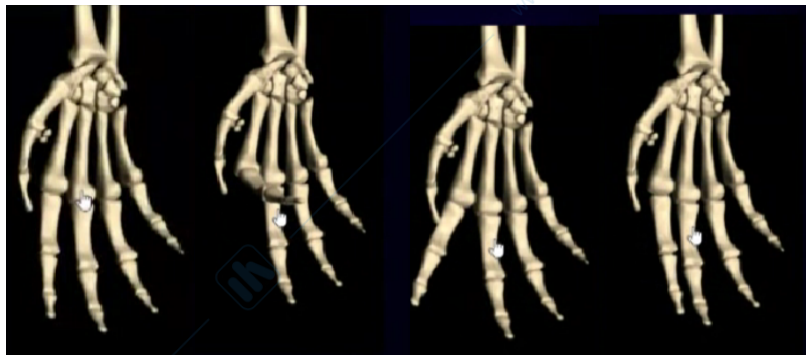Questo movimento lo possiamo avere solo per il primo dito perché questa è una articolazione a sella, le altre sono artrodie (quindi permetteranno solo piccoli scivolamenti) L'articolazione a sella partecipa principalmente a quello che è il movimento di opposizione e reposizione.

Tra le articolazioni, la prima è più mobile e permette movimenti di ab-adduzione, opposizione e retroposizione. Le altre permettono movimenti di flessione e parziale lateralità

ARTICOLAZIONE METACARPO-FALANGEE

(consentono movimenti di flessione, estensione, abduzione radiale, abduzione ulnare delle falangi prossimali sulle ossa metacarpali corrispondenti)

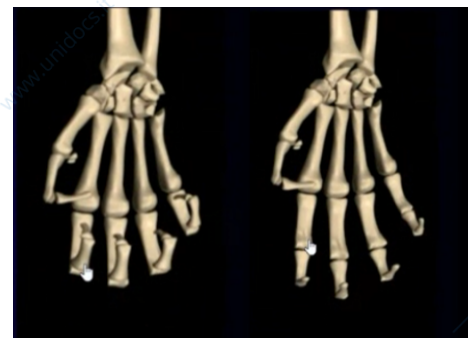La forma dell'epifisi distale dei metacarpi sono simili a degli ovali, quindi sono delle condilartrosi, per questo motivo permetteranno un movimento di rotazione tra i metacarpi e le falangi. Uniscono le teste delle ossa metacarpali alle base delle falangi prossimali



ARTICOLAZIONE INTERFALANGEE

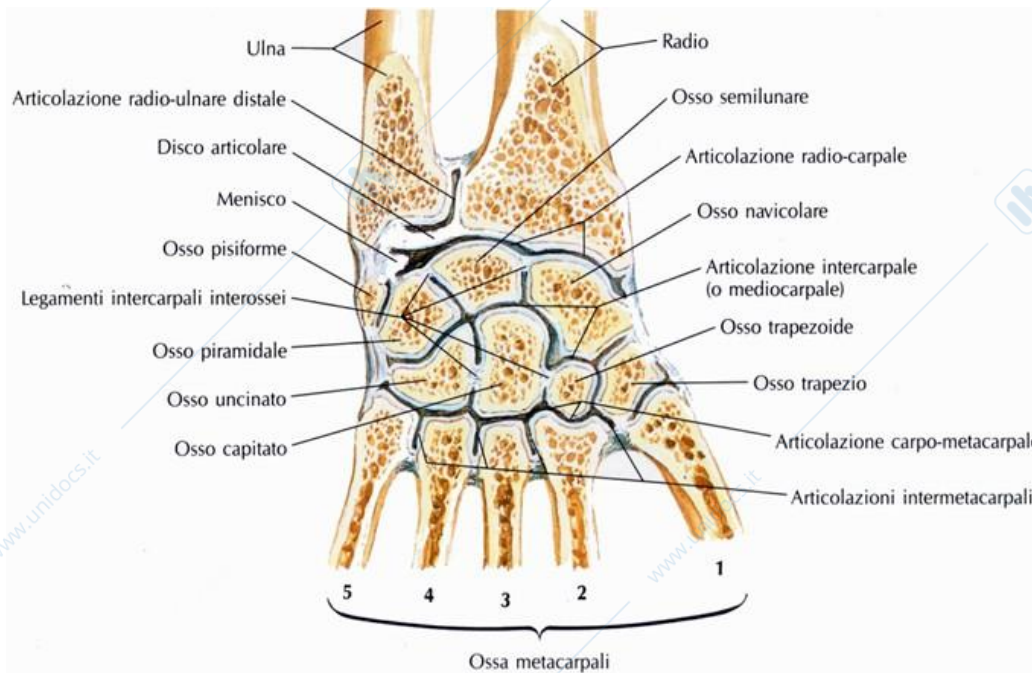
(consentono movimenti di flessione ed estensione delle dita delle falangi medie e distali. La flessione delle falangi medie su quelle prossimali è più estesa mentre tra le falangi medie e distali la flessione arriva solo fino a circa 90°)

Ciò tra la falange prossimale, mediale e quella distale. Sono tutti delle troclee. Quindi permetteranno dei piccoli movimenti angolari che altrimenti non avremmo nei movimenti di flessione ed estensione delle dita. Permettono flessione ed estensione e lateralità. Questi ultimi sono massimi in corrispondenza del 2° dito e decrescono in ampiezza verso il 5°. L'ampiezza della flessione cresce invece progressivamente dal 2° al 5° dito



CAPSULA ARTICOLARE Osserviamo la capsula articolare, vedete nella capsula articolare la forma ci sta ad indicare proprio la presenza di una condilartrosi e poi osserviamo l'interposizione della capsula articolare tra i capi sia della fila prossimale sia tra quelli della fila distale. Non c'è soluzione nella capsula tra le ossa tra la prima e la seconda fila quindi, siamo in presenza di un'articolazione, che abbiamo detto essere **poliossea o policavitaria**. Invece esiste una cavità differente tra l'articolazione radio-carpica che è dotata di una

propria capsula articolare, e qui vediamo anche l'interposizione di un disco articolare per l'articolazione con l'ulna oltre al legamento che abbiamo definito legamento triangolare.

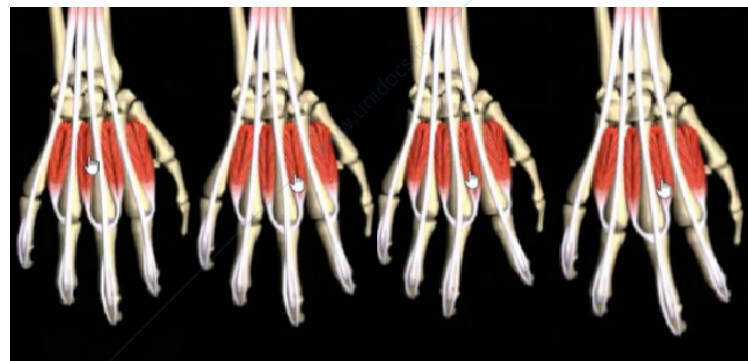

MUSCOLI INTERFALANGEI

Sono i muscoli che si dispongono a livello dei metacarpi e delle falangi vengono definiti principalmente **muscoli interossei** qui vediamo sia i dorsali che i palmari, e ovviamente vale sempre il concetto di dorsale/estensore, ventrale/flessore. Muscoli interossei comprendono 3 interossei palmari e 4 interossei dorsali, tutti ospitati a livello degli spazi della raggiera metacarpale.

INTEROSSEI DORSALI

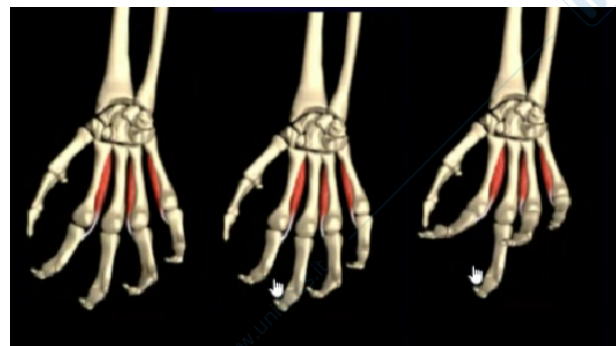(allontanano il secondo e il quarto dito dall'asse centrale della mano che passa per il terzo dito. E possono spostare quest'ultimo dal lato ulnare o dal lato radiale. Inoltre flettono le falangi prossimali e stendono quelle medie quelle distali delle stesse dita)



I dorsali sono flessori delle mcf ed estensori delle interfalangee

INTEROSSEI PALMARI (avvicinano il secondo il quarto il quinto dito all'asse mediano della mano Inoltre sono flessori delle falangi prossimali ed estensori di quelle medie e distali delle stesse dita)

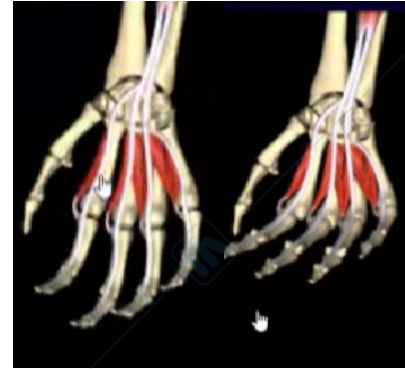
I palmari originano dai 2°, 4° e 5° metacarpo e si inseriscono alla base delle rispettive falangi prossimali. Avvicinano le dita al 3° dito.



MUSCOLI LOMBRICALI

(flettono le falangi prossimali delle ultime 4 dita determinando contemporaneamente l'estensione delle falangi medie e distali)

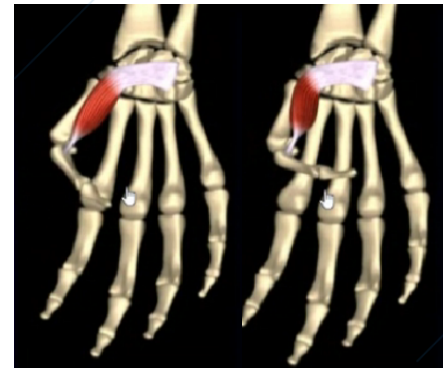Sono 4 e si trovano tra un dito e l'altro, in particolare tra i tendini del flessore profondo delle dita e si inseriscono sulle capsule delle articolazioni metacarpofalangee. Sono flessori delle mcg ed estensori delle inf



FLESSORE BREVE DEL POLLICE

(flette la falange prossimale del pollice e contribuisce a portare il pollice in opposizione)

Un muscolo degno di nota è il muscolo flessore breve del pollice. Il tendine prende origine dalla falange prossimale, poi il tendine distale si dispone come un nastro ed è quello che poi contribuirà a chiudere superiormente il tunnel carpale. Questo muscolo è fondamentale nei movimenti di opposizione.



Origina dal retinacolo dei flessori e dal trapezio, trapezoide e capitato. Si inserisce sull'articolazione metacarpo-falangea del 1° dito. È innervato dal mediano e dall'ulnare. Flette, adduce e abduce il 1° dito e partecipa all'opposizione.

Domanda: il continuo sfregamento tra il tendine e l'osso può comportare la rottura del tendine stesso (dei filamenti del tendine)? In realtà non c'è continuo sfregamento perché il tendine è inserito sull'osso. Il tendine si muove in maniera sincrona con l'osso. Ricordatevi che c'è la capsula articolare. In più il tendine è comunque avvolto da una membrana che si chiama epitenonio, che in realtà è la membrana esterna che avvolge il muscolo (prende il nome di epinervio) che si continuerà poi con l'epitenonio. Quindi diciamo che tra un muscolo e l'altro poi c'è l'interposizione della fascia muscolare, quindi non c'è niente che va a sfregarsi assolutamente. I tendini possono essere sottoposti a continuo stress per movimenti particolari, per cui possono ispessirsi. Il loro ispessimento può portare a diverse conseguenze (vedremo poi a livello della mano, quello che chiameremo tunnel carpale). La rottura di un tendine è sempre dovuta ad un fatto traumatico o associata ad un processo infiammatorio (ma parliamo di un processo infiammatorio importante) che quindi in qualche maniera va ad alterare quella che la normale struttura delle fibre e quindi diventa un tendine poi più lasso, un tendine meno funzionale.