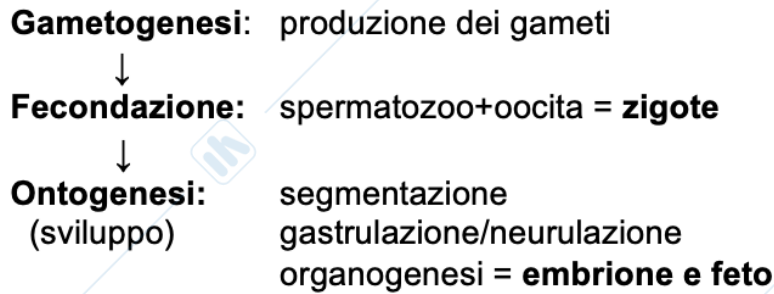



TERMINOLOGIA ANATOMICA

ONTOGENESI = insieme dei processi che portano allo sviluppo di un nuovo individuo.



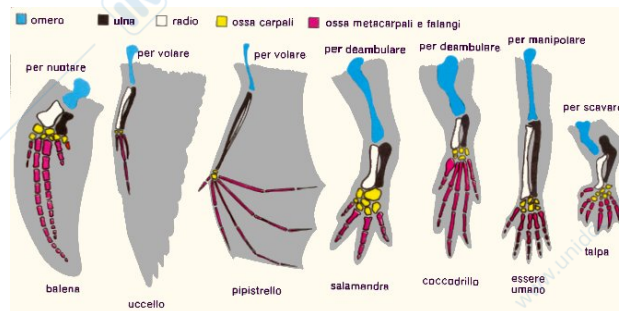
ANALOGIA = riferibile a strutture che mostrano la stessa funzione ma non la stessa derivazione embrionale.

(Ala d'insetto e ala di pipistrello / occhio dei cefalopodi e dei mammiferi)



OMOLOGIA = strutture che **hanno la stessa derivazione** embrionale e che si trovano in un progenitore e nei suoi discendenti: possono **essere più o meno simili nella struttura e nella funzione.**

(arto toracico di salamandra, pipistrello, coccodrillo, topo, uomo, pinna di delfino, ala di uccello)



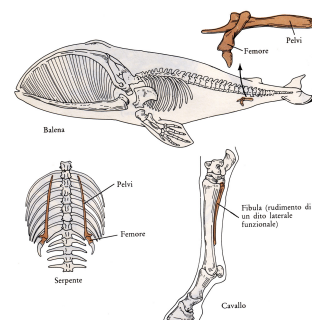
PRIMITIVO = strutture (*corda dorsale*) da cui si sono evolute nuove strutture

SPECIALIZZATO = cambiamento adattativo correlato a specifiche esigenze funzionali (*il becco degli uccelli, la bocca dei ciclostomi, lo stomaco dei ruminanti*)

VESTIGIALE = struttura di scarso rilievo in un organismo che però era molto ben rappresentata in un suo progenitore o a livello embrionale (*il cinto pelvico delle balene, il sacco del tuorlo dei mammiferi*)

RUDIMENTALE = struttura che nell'ontogenesi ha una potenzialità morfologica e funzionale ma non giunge a completo sviluppo (*epoophoron, residuo del dotto di Wolff che si ritrova nell'apparato riproduttore femminile*)

ANCESTRALE = che si suppone fosse presente nei remoti antenati



NOMENCLATURA DI RIFERIMENTO

All'interno del nostro corpo e di quello degli animali, troviamo due principali tipologie di organi:

- PARI (*reni, polmoni*)
- IMPARI (*cuore, stomaco*)

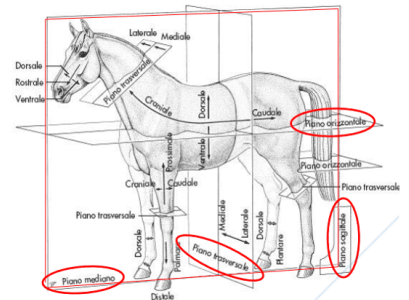
Per indicare la posizione rispetto alla superficie del corpo utilizziamo i termini **SUPERFICIALE** e **PROFONDO**.

PIANI ANATOMICI DI RIFERIMENTO

I Piani fondamentali anatomici sono piani virtuali che si proiettano nello spazio attraverso un corpo e per avere un punto di riferimento rispetto alla posizione anatomica. I piani si creano con l'animale in stazione quadrupedale. I termini principali di riferimento a posizione non assolute ma relative (per indicare la posizione di un arto o di un organo, si fa sempre riferimento ad un'altra parte del corpo, rispetto alla quale è determinato l'arto o organo in questione si trova).

I piani di riferimento sono fondamentalmente tre:

- **Piano saggitale o mediano**
- **Piano trasversale**
- **Piano dorsale o frontale**



• PIANO MEDIANO O PARAMEDIANI

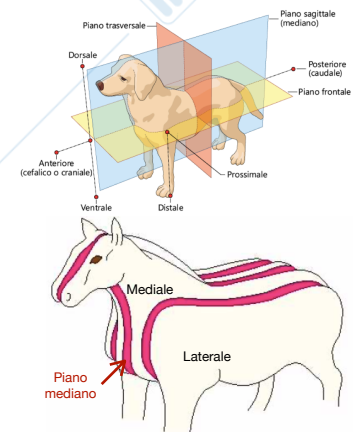
Il piano mediano è un piano che divide il tronco in due metà, destra e sinistra, che possono considerarsi specularmente uguali. (*Sagittale mediano*).

I piani paramediani o saggitali sono piani paralleli al piano mediano.

Da questi piani ne deriva che le diverse parti del corpo in riferimento alla divisione appena indicata, verranno chiamate: mediale e laterale.

Laterale = piano posto esternamente rispetto al piano mediano

Mediale = parte di un organo o di una sezione che è più vicina al piano mediano.

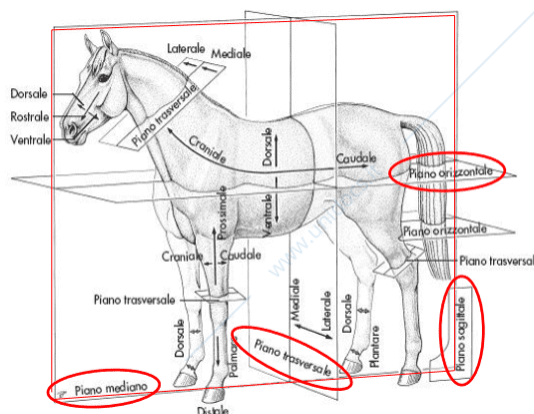
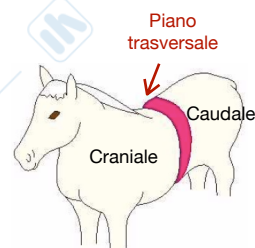


• PIANO TRASVERSALE

Il piano trasversale è perpendicolare al piano mediano. Nel collo e nel tronco, rispetto a un dato piano trasversale, si dice:

Craniale = ciò che è più vicino alla testa. Nella testa questo termine viene sostituito con **rostrale**.

Caudale = ciò che è più vicino alla coda.

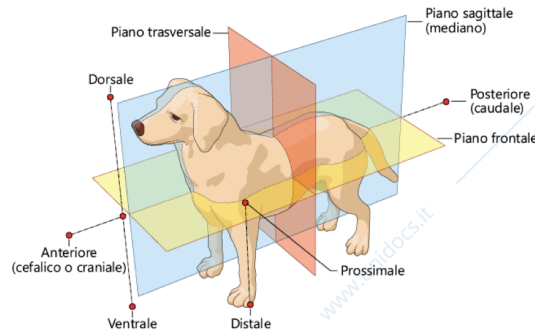
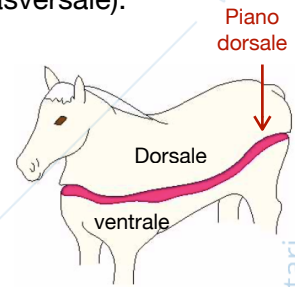


• PIANO DORSALE O FRONTALE

Piano definito dagli assi cefalocaudale e perlaterale (perpendicolare ai piani mediano e trasversale).

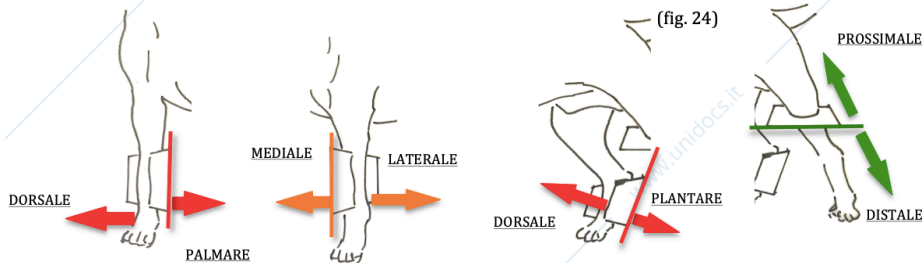
Dorsale = Nel collo e nel tronco indica le parti, gli organi o le sezioni rivolte verso la regione del dorso, che è superiore nell'animale in stazione quadrupedale, questa nomenclatura si applica anche al dorso della mano e del piede.

Ventrale = il contrario di dorsale per la testa, per il collo, per il tronco e per la coda. Per quanto riguarda la mano e il piede vengono utilizzati rispettivamente palmare plantare.



Assiale e abassiale = in un arto o in un dito indicano rispettivamente le parti più vicine (*assiale*) o più lontane (*abassiale*) dall'asse dell'arto. Nell'arto toracico si impiegano anche i termini **ulnare** e **radiale** per indicare il lato corrispondente all'osso; allo stesso modo nell'arto pelvico si usano i termini **fibulare** o **peronale** e **tibiale**.

prossimale e distale = negli arti indicano rispettivamente la parte che è più vicina (*prossimale*) o più lontana (*distale*) dalla radice dell'arto stesso.



Orale o rostrale e aborale o nucleare = nella testa indicano rispettivamente la parte che è più vicina (*rostrale*) o più lontana (*aborale*) dalla bocca.

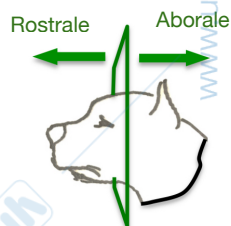


TABELLE RIASSUNTIVE

PIANI DI RIFERIMENTO

TERMINE	SIGNIFICATO
Piano mediano o saggittale	Piano di simmetria che divide il corpo in due metà, specularmente quasi uguali
Piani parasagittali	Piani paralleli al piano mediano, chiamati anche paramediani
Piano dorsale	Piano tangente la superficie dorsale; perpendicolare ai piani mediano e trasversale
Piani trasversali	Piani ortogonali al piano mediano. Possono essere orizzontali o verticali.

TERMINE	SIGNIFICATO	IMPIEGO
CRANIALE	In direzione della testa	Nel tronco, nella coda e negli arti solo prossimalmente al carpo ed al tarso
ROSTRALE	In direzione dell'estremità nasale	Nella testa
CAUDALE	In direzione della coda	Nella testa, nel tronco e negli arti solo prossimalmente al carpo ed al tarso
DORSALE	In direzione del dorso o in alto	Nella testa, nel tronco, nella porzione distale degli arti e nella coda
VENTRALE	In direzione del ventre o in basso	Nella testa, nel tronco e nella coda
MEDIALE	In direzione del piano mediano	Nella testa, nel tronco, negli arti e nella coda
LATERALE	In direzione del piano parasagittale più esterno	In tutto il corpo
MEDIANO	In corrispondenza del piano mediano	Nella testa, nel tronco viene nella coda
PROSSIMALE	In direzione del tronco	Negli arti e nella coda
DISTALE	In direzione dell'estremità libera	Negli arti e nelle strutture che sporgono dalla superficie corporea
PALMARE	In corrispondenza o vicino al palmo della mano	Negli arti toracici distalmente al carpo
PLANTARE	In corrispondenza o vicino alla pianta del piede	Negli arti pelvici distalmente al tarso
ASSIALE	In corrispondenza del piano parasagittale centrale di un dito	Nelle dita
ABASSIALE	Lontano dall'asse delle dita	Nelle dita
ESTERNO	Situato nello strato più superficiale	In tutto il corpo e negli organi
INTERNO	Situato dentro	In tutto il corpo e negli organi
SUPERFICIALE	Situato all'esterno	In tutto il corpo e negli organi
PROFONDO	Situato in profondità	In tutto il corpo e negli organi

TEMPORALE	Vicino all'osso temporale	Nell'occhio
NASALE	Vicino al naso	Nell'occhio
SUPERIORE	Dorsale	Nelle palpebre e nelle labbra
INFERIORE	Ventrale	Nelle palpebre e nelle labbra
APICALE	Vicino all'apice	Nel naso, nelle dita, nelle orecchie e nella lingua
ORALE	Vicino alla bocca	Nella testa