

AUDIOLOGIA E FONIATRIA I

DIFFERENZA TRA SENTIRE E ASCOLTARE

- **Sentire:** apprendimento di qualsiasi evento sonoro presente nell'ambiente.
- **Ascoltare:** processo di percezione e comprensione di un evento sonoro. "Sentire la voce" è differente da "ascoltare un discorso", in quanto il secondo implica comprensione e risposta.

FUNZIONI DELL'ORGANO AUDITIVO

L'orecchio è un organo principalmente deputato all'udito, ma non si limita a questa funzione.

La funzione principale dell'organo auditivo è quella di renderci **consapevoli della nostra presenza nel mondo** in cui viviamo.

Altre funzioni comprendono:

- **Orientamento nello spazio:** l'orecchio ci permette di captare la provenienza della fonte sonora.
- **Dettare i tempi di attenzione e di allarme:** l'udito regola i momenti di veglia, attenzione e allarme.
- **Comunicazione e linguaggio:** l'attivazione del canale audio-verbale è fondamentale per comprendere e formulare risposte. Questo è un aspetto tipico della specie umana e cruciale per lo sviluppo del linguaggio.

Il cervello umano, nei primi anni di vita, ha una **capacità neuronale massima**. Il cervello agisce come una "spugna", assorbendo informazioni in maniera straordinaria, soprattutto nei primi **due anni** di vita. Per questo, è essenziale diagnosticare la **sordità infantile** entro il primo anno di vita (idealmente entro i sei mesi).

Lo screening prenatale, introdotto intorno al 2010, è diventato obbligatorio per identificare eventuali sordità alla nascita. Nei paesi sviluppati, nasce un bambino sordo ogni **2.000 nati**; nei paesi in via di sviluppo, la percentuale è più alta. Nei paesi scandinavi, la cultura audiologica è molto più avanzata, e molte persone indossano apparecchi acustici senza problemi, mentre in altre società, l'uso dell'apparecchio acustico è ancora un tabù.

SVILUPPO DEL LINGUAGGIO NEI BAMBINI

- A **due anni** di età, il vocabolario di un bambino è di circa **100 parole**. Successivamente, il lessico si arricchisce e il bambino inizia a formulare frasi di senso compiuto.
- **Prima fase: la lallazione inespressiva** si verifica intorno ai **7-8 mesi**.
- **Lallazione espressiva**: inizia dopo il decimo mese.
- Dopo i **due anni**, il bambino inizia a formulare le prime frasi.

Un **deficit acustico in un bambino di età inferiore ai due anni** comprometterà gravemente lo sviluppo del linguaggio. Durante i primi anni di vita, il cervello è altamente sensibile agli stimoli sonori e l'abilità di acquisire il linguaggio dipende fortemente dalla capacità di ascoltare i suoni e le parole dell'ambiente circostante. Il non sentire adeguatamente ostacolerà la sua capacità di comprendere e produrre il linguaggio, ritardando il suo sviluppo comunicativo.

Un **deficit acustico monolaterale** (su un solo orecchio) comporta la perdita della capacità di localizzare la fonte sonora da quel lato riducendo così anche la percezione di pericoli dal lato interessato dal deficit.

L'orecchio è un organo pari posto ai lati della testa. Si suddivide in orecchio esterno, orecchio medio e orecchio interno.

ORECCHIO ESTERNO

comprende il **padiglione auricolare** e il **condotto uditivo esterno**.

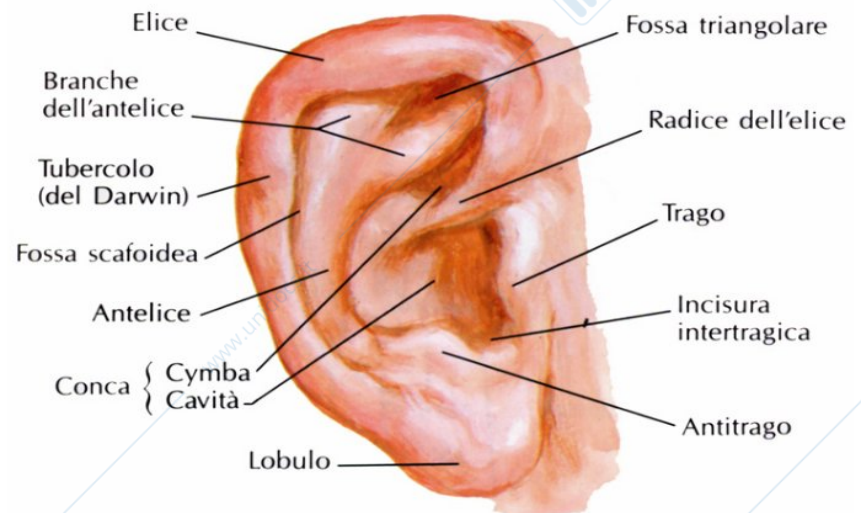
- Il **padiglione**

auricolare è costituito da cartilagine elastica e presenta rilievi e depressioni che hanno la funzione di convogliare le onde sonore verso il condotto uditivo. A differenza di molte altre specie animali, il nostro padiglione auricolare non si muove, ma la sua anatomia è comunque progettata per amplificare alcune frequenze.

Le principali strutture del padiglione includono:

- **Elice:** è il rilievo più esterno e ben visibile del padiglione.
- **Antelice:** un rilievo situato davanti all'elice.
Tra l'elice e l'antelice si trova una piccola depressione chiamata **fossetta navicolare**. Viene anche chiamata "fossetta triangolare".
- Più internamente rispetto ai rilievi e alle depressioni precedenti, troviamo la **conca**, una grande depressione situata nella parte centrale del padiglione auricolare. La conca ha un ruolo importante nel convogliare le onde sonore verso il **meato acustico esterno**, che è il canale che porta il suono alla membrana timpanica, avviando così il processo di percezione del suono.
- Subito sopra e davanti alla conca, si trovano due strutture protettive: il **trago** e l'**antitrago**: due piccole sporgenze che si trovano rispettivamente davanti e dietro il meato acustico esterno. Il trago in particolare ha la funzione di proteggere il canale uditivo da corpi estranei, come polvere o insetti.

Grazie alla combinazione di rilievi (come elice, antelice, trago e antitrago) e depressioni (come la fossetta navicolare e la conca), il padiglione auricolare è progettato per amplificare e convogliare le onde sonore e ottimizzare la percezione delle frequenze acustiche.



[Le **frequenze** sono vibrazioni che si misurano in hertz (Hz, unità di misura che esprime il numero di vibrazioni al secondo). Sono definite in centinaia o migliaia. Il campo uditivo dell'essere umano è compreso tra 20 e 20mila Hz.

- tra 20 e 100 Hz e oltre i 10mila Hz si parla di bassa sensibilità uditiva, è necessaria maggiore energia per captare tali frequenze.

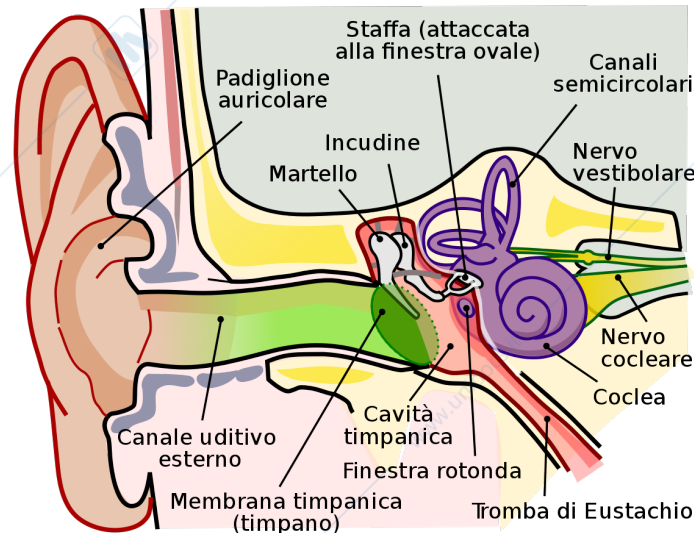
- tra i 100 e i 10mila Hz, vi è il campo uditivo principale. È diviso in otto toni puri, dove ogni tono è multiplo del primo.

L'orecchio esterno capta, concentra e amplifica le onde comprese tra 2mila e 5mila Hz mentre il resto è captato e amplificato dall'orecchio medio.]

- Il **condotto uditivo esterno** è un canale non rettilineo, difatti segue un percorso che sale, curva e poi scende. Questo aiuta a proteggere la membrana timpanica da corpi estranei. Il condotto ha una lunghezza di circa 2,5 cm e al suo fondo si trova la membrana timpanica.
La pelle del condotto uditivo esternamente più spessa mentre verso l'interno è più sottile.
Il condotto inoltre è rivestito da epidermide contenente **ghiandole ceruminose e peli** molto sottili e corti aventi funzione di difesa e protezione. La quantità di secrezione ceruminosa dipende da vari fattori: il tipo di pelle, la sudorazione, l'ambiente esterno. In generale è più abbondante in bambini e anziani. Il cerume non andrebbe rimosso, se non nei casi di formazione di tappi che portano ad infiammare il canale.

ORECCHIO MEDIO

comprende la **cavità timpanica**, la **membrana timpanica**, la **catena degli ossicini** e la **tuba di Eustachio**. Si apre con la cavità timpanica che continua fino alla tuba di Eustachio.



- La **cavità timpanica** è una cavità piena d'aria situata dietro la membrana timpanica, è rivestita da una mucosa e ospita gli ossicini.
- La **membrana timpanica** è una membrana semi-trasparente che separa l'orecchio esterno dall'orecchio medio. Ha una superficie di 85 mm². Si tratta di una struttura circolare di colore grigiastro tendente a rosa. È costituita da vari strati: l'epitelio esterno è uno strato simile alla cute ma non cornificato (senza cornea), mentre l'epitelio interno è costituito da fibre elastiche di vario tipo. Questa configurazione rende il timpano elastico e rigido allo stesso tempo. Vi è, inoltre, anche un rivestimento mucoso in continuità con la cavità timpanica. Distinguiamo a livello funzionale anche
 - una **pars tensa**: parte più ampia e rigida (zona inferiore del timpano) che vibra per i due terzi della sua superficie. Le vibrazioni sono poi trasmesse alla catena di ossicini, un sistema di leve che amplifica le vibrazioni.
 - una **pars flaccida**: parte più sottile e con bassa resistenza (zona superiore del timpano).
- La **tuba di Eustachio** è un canale collegato alla rinofaringe: attraverso esso entra ed esce aria da e nell'orecchio medio creando un equilibrio costante tra la pressione dell'orecchio e quella atmosferica. La stessa pressione è regolata dalla deglutizione, dagli sbadigli, dalla masticazione e dagli starnuti. L'aria fornita dalla tuba è essenziale per i tre ossicini dell'udito, infatti non potrebbero funzionare se non immersi in aria.
- I tre **ossicini** sono uniti tra loro e alle pareti della cavità timpanica per mezzo di piccoli legamenti (tendini). I tre ossicini sono:
 - **martello** - è attaccato alla membrana timpanica che vibrando trasmette le onde sonore alla catena ossiculare.
 - **incudine** - collegato al martello e alla staffa. Riceve le vibrazioni dal martello e le trasmette alla staffa.
 - **staffa** - collegata alla finestra ovale, trasmette le vibrazioni all'orecchio interno.

La catena ossiculare amplifica di circa 20 volte le vibrazioni del timpano. Tutti e tre gli ossicini si muovono all'unisono con la membrana timpanica, formando il sistema timpano-ossiculare.

[**Muscolo stapediale**: si inserisce sulla staffa e serve a limitare il movimento dell'ossicino in caso di suoni molto intensi. Si contrae con stimoli sonori superiori a **70 dB**.

Muscolo del martello: si inserisce sul manico del martello e si contrae solo con stimoli acustici particolarmente forti, come quelli superiori a **120-130 dB**.

Questi muscoli, attraverso la loro contrazione, riducono la trasmissione delle vibrazioni intense e proteggono l'orecchio interno da danni acustici.]

TEST DI WEBER (ipoacusia trasmissiva vs neurosensoriale)

Come si esegue

Prendi un diapason (generalmente con una frequenza di 128 o 256 Hz, raramente di 512 Hz), fallo vibrare colpendolo delicatamente su una superficie rigida ma non troppo dura (es. il ginocchio o il gomito), per evitare di danneggiarlo o produrre un suono distorto.

Posiziona la base del diapason (la parte metallica non vibrante) al *centro della fronte*, sulla *sommità del cranio* o sul *ponte nasale* assicurandoti che sia ben saldo e in posizione simmetrica.

Chiedi poi al paziente dove sente il suono: orecchio destro, sinistro, centralmente.

Interpretazione dei risultati:

Il test si basa sul principio della **conduzione ossea del suono**. Il risultato dipende dal tipo di problema uditivo del paziente.

1. **Il suono è percepito al centro (bilateralmente):**
 - Normale: Il paziente ha un udito normale o una perdita uditiva simmetrica (e quindi bilaterale).
2. **Il suono è percepito in un solo orecchio (lateralizzato):**
 - **Ipoacusia trasmissiva:** Il suono è percepito **nell'orecchio affetto**. Questo accade perché il problema trasmissivo riduce i suoni ambientali, ma non quelli trasmessi via osso, che vengono percepiti come più forti.
 - **Ipoacusia neurosensoriale:** Il suono è percepito **nell'orecchio sano**. Se il paziente ha un danno al nervo acustico o alla coclea non è in grado di rilevare il suono correttamente con l'orecchio affetto.

Esempi pratici di interpretazione:

- **Caso 1:** Il paziente percepisce il suono più forte a destra.
 - Potrebbe avere:
 - **Ipoacusia trasmissiva nell'orecchio destro.**
 - **Ipoacusia neurosensoriale nell'orecchio sinistro.**
- **Caso 2:** Il paziente percepisce il suono più forte a sinistra.
 - Potrebbe avere:
 - **Ipoacusia trasmissiva nell'orecchio sinistro.**
 - **Ipoacusia neurosensoriale nell'orecchio destro.**
- **Caso 3:** Il paziente percepisce il suono al centro.
 - Potrebbe avere:
 - Udito normale.
 - Perdita uditiva bilaterale simmetrica (trasmissiva o neurosensoriale).

TEST DI RINNE (conduzione ossea vs aerea)

Come si esegue

Fai vibrare il diapason e ponilo circa a 10 cm dal padiglione auricolare. Conta i secondi di percezione di suono del paziente. Quando il paziente segnala di non sentire più il suono si passa a contare i secondi di percezione per via ossea: sposta, quindi, il diapason sulla celletta mastoidea del paziente (situato dietro il padiglione auricolare) e chiedi al paziente di segnalarti quando smette di sentire il suono.

Interpretazione dei risultati

In un individuo sano il suono è percepito circa 30-40 s per via aerea e circa 15-20 s per via ossea.

1. Test di Rinne positivo o positivo accorciato (normale o ipoacusia neurosensoriale)

Il suono è percepito più a lungo attraverso la conduzione aerea rispetto alla conduzione ossea.

Significato: Questo è il risultato normale in un orecchio sano.

Può anche indicare ipoacusia neurosensoriale quando i valori sono sotto la normalità (pur percependoli più a lungo per via aerea che per via ossea).

2. Test di Rinne negativo (ipoacusia trasmissiva)

Il suono è percepito più a lungo e/o più forte attraverso la conduzione ossea rispetto alla conduzione aerea.

Significato: Indica un problema nella trasmissione del suono nell'orecchio medio o esterno (ad esempio, otite, perforazione del timpano, otosclerosi).

1. Rinne positivo in entrambi gli orecchi:

- o Normale o ipoacusia neurosensoriale bilaterale (→ sordità neurosensoriale acuta e improvvisa a carico della coclea rende necessario diagnosticare e intervenire entro 72 ore, viceversa può venir meno il recupero).

2. Rinne positivo a destra e negativo a sinistra:

- o Ipoacusia trasmissiva nell'orecchio sinistro.

3. Rinne positivo a sinistra e negativo a destra:

- o Ipoacusia trasmissiva nell'orecchio destro.

4. Rinne negativo in entrambi gli orecchi:

- o Ipoacusia trasmissiva bilaterale.

È utile chiedere al paziente se

- quando parla la sua voce rimbomba (**autofonia**) nell'orecchio patologico → danno all'apparato di trasmissione
- no rimbombo ma suono stridente, distorto, disarmonico → danno livello neurosensoriale

AUDIOMETRIA TONALE (gravità e tipologia di perdita uditiva)

L'esame audiometrico tonale si effettua utilizzando due diverse modalità: via aerea e via ossea. Si tratta di un'analisi oggettiva, qualitativa e quantitativa dell'udito.

COME SI ESEGUE - L'esame si esegue in una cabina silente e insonorizzata. Il paziente indossa delle cuffie o inserti auricolari nei quali viene emesso un tono puro, somministrato in vari livelli di intensità e frequenza. Si utilizzano 4 frequenze (500, 1000, 2000, 4000 Hz) e intensità minime di 40-50 dB. Il paziente deve segnalare quando riesce a percepire il suono, in modo da determinare la soglia audiometrica (il livello minimo di intensità del suono che il paziente riesce a sentire).

- **Via Aerea**, il suono viene trasmesso attraverso l'orecchio esterno e il condotto uditivo fino al timpano e quindi agli ossicini (martello, incudine e staffa). Dopo che il suono viene amplificato e passato attraverso l'orecchio medio, arriva alla coclea e stimola le cellule ciliate, che inviano il segnale al nervo uditivo e infine al cervello.

Interpretazione dei risultati:

- Se la soglia di udito è **normale**, il soggetto percepirà i suoni a livelli considerati normali per la sua fascia di età.
- Se la soglia di udito è **elevata** o **insufficiente**, potrebbe esserci un problema nell'orecchio esterno o medio.

- **Via Ossea**, il suono viene trasmesso direttamente alle ossa del cranio attraverso un trasduttore chiamato vibratore osseo, posizionato sulla mastoide. Questo vibra e stimola l'orecchio interno (coclea) senza passare attraverso il condotto uditivo, bypassando quindi l'orecchio esterno e medio.

Interpretazione dei risultati:

- Se la soglia per via ossea è **normale**, significa che il problema non riguarda l'orecchio interno (coclea) o il nervo uditivo.
- Se la soglia è **elevata**, può esserci una problematica legata alla coclea o al nervo uditivo.

INTERPRETAZIONE COMPLESSIVA DEI RISULTATI:

Quando si completano i test per via aerea e per via ossea, si confrontano le soglie ottenute per determinare il tipo di perdita uditiva:

1. **Normoudente**: Se entrambe le soglie per via aerea e ossea sono normali (entro i 20 dB), significa che il soggetto ha una capacità uditiva normale.
2. **Sordità di trasmissione**: Se la via aerea mostra una soglia patologica (più alta), ma la via ossea risulta normale, si sospetta un problema nell'orecchio medio (come un accumulo di cerume, infezioni, rottura del timpano, o disfunzione della catena ossiculare).
3. **Sordità mista**: Se entrambe le vie (aerea e ossea) mostrano una soglia patologica, ma con una differenza tra le due (un "gap"), si parla di sordità mista.
4. **Sordità neurosensoriale**: Se le soglie per via aerea e ossea sono entrambe patologiche e simili, il danno riguarda l'orecchio interno (coclea) o il nervo uditivo.

Registrazione dei risultati

I livelli di soglia segnalati dal paziente vengono riportati graficamente sull'audiogramma, un piano cartesiano che ha come asse delle ascisse (orizzontale) i valori delle frequenze e come ordinate (verticale) i valori delle intensità. Per distinguere i valori dei due orecchi si utilizzano:

cerchi rossi per l'orecchio destro,
x blu o nere per l'orecchio sinistro.

Registrando i valori verranno a crearsi delle curve.

CURVE DELLE SORDITÀ DI TRASMISSIONE (2)

Nelle sordità di trasmissione le curve assumono dei nomi particolari e caratterizzanti:

- **Curva di rigidità** (in salita) → rigidità del sistema timpano-ossiculare.
- **Curva di massa** (in discesa) → catena ossiculare occupata o inglobata da qualcosa.
- **Curva d'attrito** → rigidità del sistema timpano-ossiculare e catena ossiculare occupata, detta anche **pantonale** (tutte le frequenze sono sullo stesso livello).

→ CURVE AUDIOMETRICHE DELLE IPOACUSIE NEUROSENSORIALI (4)

- **Audiogramma in salita** → le soglie sono innalzate sulle basse frequenze e si avvicinano alla soglia normale sui toni medi e acuti (sofferenza dei **giri apicali della coclea**).
- **Audiogramma in discesa** → le soglie sono normali per i toni gravi e medi e si deteriorano progressivamente verso le frequenze più acute (sofferenza dei **giri basali della coclea**, lesioni del nervo acustico, presbiacusia).
- **Audiogramma a corda molle** → innalzamento delle soglie prevalentemente sulle frequenze centrali, con recupero totale o parziale nei settori estremi (ipoacusie eredo-familiari).
- **Audiogramma con deep** → soglie innalzate o prevalentemente innalzate sulla frequenza di 4000 Hz con recupero totale o parziale.

MASCHERAMENTO

Tecnica che viene utilizzata nelle situazioni nelle quali è necessario escludere un orecchio per esaminare l'altro senza interferenze reciproche.

Difatti se lo stimolo sonoro applicato da un lato per VA, e ancora di più per VO, possiede sufficiente energia da stimolare anche la coclea del lato opposto per via transcranica, falsando così i risultati.

Il mascheramento va effettuato:

- (mascheramento VA) quando vi è differenza tra VA dell'orecchio peggiore e VO dell'orecchio migliore → si maschera l'orecchio migliore
- (mascheramento VO) quando vi è un gap aereo-osseo maggiore di 10 dB nell'orecchio in esame → si maschera l'orecchio non interessato

Il mascheramento può essere realizzato con vari tipi di stimoli, i più comunemente utilizzati sono:

- RUMORE A BANDA STRETTA, ha il massimo effetto mascherante sui toni puri ed è il più tollerato dai pazienti.
- RUMORE BIANCO, ha un effetto mascherante su tutto il campo tonale uguale per ogni frequenza ed è il rumore mascherante più usato.

È importante che il rumore da mascheramento sia abbastanza intenso da inibire l'orecchio migliore ma non così forte da ripercuotersi sull'orecchio da esaminare (sovramascheramento).

Il calcolo dell'intensità del rumore di mascheramento è il risultato della somma di tre fattori: soglia uditiva per VA + effetto di occlusione + efficacia di mascheramento.

ORECCHIO INTERNO comprende labirinto cocleare (coclea), l'organo del Corti, cellule ciliate esterne e interne.

- La **coclea** ha la forma di una spirale che fa circa due giri e mezzo su sé stessa, contiene liquidi che si muovono all'interno della struttura, quale per esempio la **perilinf**, simile chimicamente e fisicamente al liquido cerebrospinale. Effettua un'analisi frequenziale dei suoni: ogni punto della coclea è deputato a sentire una sola e specifica frequenza. La stessa scompone il suono e solo nel SNC l'immagine acustica viene ricomposta.
- Al centro della coclea si trova l'**organo del Corti**, che è l'organo sensoriale dell'udito. All'interno di questo organo si trovano le **cellule ciliate**.
 - **Cellule ciliate esterne**: sono più numerose e hanno la funzione di amplificare le vibrazioni sonore.
 - **Cellule ciliate interne**: sono meno numerose, ma sono quelle che inviano il segnale nervoso al cervello.

Le cellule ciliate esterne sono particolarmente sensibili e tendono a morire più facilmente rispetto a quelle interne. Questo accade proprio a causa della loro posizione, che le espone maggiormente agli stimoli acustici.

Le cellule ciliate esterne contengono un reticolo endoplasmatico più esteso e numerosi mitocondri, essenziali per produrre energia e supportare le funzioni cellulari.

Cellule ciliate esterne hanno un rapporto 1:1 con le fibre nervose efferenti (che portano segnali dal cervello) e un rapporto 10:1 con le fibre afferenti (che portano segnali verso il cervello).

Cellule ciliate interne hanno rapporto: 1:1 con le fibre afferenti e molte cellule per una fibra efferente.

- Le **vie uditive centrali** sono la parte finale del viaggio della via acustica, di cui fa parte il **complesso olivare superiore**.

Dalla ciliata interna, l'impulso nervoso acustico viaggia attraverso le fibre afferenti del nervo cocleare fino ai nuclei cocleari del ponte. Nel ponte si hanno le prime sinapsi, da qui il 90% delle fibre decussa (si incrocia), passando nel lato opposto del complesso olivare superiore: prima decussazione del sistema uditivo.

Tutto ciò significa che un suono proveniente da sinistra si organizza a destra.

Il percorso continua e termina con l'arrivo alla corteccia cerebrale nel lobo temporale. Le fibre discendenti partono principalmente dal complesso olivare superiore e, in misura minore, dalla corteccia cerebrale. Servono a modulare l'udito, adattandolo a specifiche necessità (come concentrarsi su un suono).

