

Tessuti epiteliali di rivestimento

Tessuto → costituito da cellule che possono essere uguali o di varie tipologie che collaborano per svolgere funzioni.

Tessuti a loro volta fanno parte di organi per far sì che l'organo possa svolgere le diverse funzioni

Tessuti analizzati attraverso microscopi => tessuti analizzati

CLASSIFICAZIONE DI ORGANI

1. Parenchimosi
2. A struttura fibrosa
3. cavi

1. Parenchimosi => organi pieni delimitati esternamente da una struttura fibrosa connettivale
=> capsula

- **Lobari** → identificare zone anatomicamente ben distinte es ghiandole esocrine.
All'interno divisi in zone= lobi (zone grossi) e divise in porzioni più piccole=> **lobuli** perché si formano setti di connettivo che si approfondano nell'organo e dividono l'organo in porzioni ben definite
Parenchima= tessuto che svolge funzione tipica di quell'organo es polmoni il parenchima sono gli alveoli polmonari
Stroma tessuto di sostegno del parenchima, tessuto connettivale
- **Non lobari** → non identifica in modo preciso zone distinte es linfonodi
Delimitati da capsula esterna e dipartono corti setti connettivali che si approfondano per un breve tratto e non permettono una ben suddivisione dell'organo.

2. A struttura fibrosa → unità di base==> la fibra che si unisce con fibre simili per formare un organo. Es muscoli, tendini, legamenti, nervi

Unità di base è una struttura fibrosa, allungata, il tipo di fibra coinvolta cambia

Es muscoli fibra muscolare cellula muscolare striata scheletrica (cellula cilindrica)

Per formare organo più fibre muscolari si aggregano a formare **fibra** ==> Rivestita da tessuto connettivo di nome **ENDOMISIO**, stratto più spesso=> **PERIMISIO**.

più fasci muscolari si aggregano e formano **IL MUSCOLO** => l'intero muscolo tenuto insieme esternamente da uno spesso tessuto connettivo, guaina esterna= **EPIMISIO**.

All'estremità dei muscoli scheletrici si continua formare strutture connettivali formando tendini.

Tendini= strutture connettivali resistenti che inseriscono muscoli scheletrici sulle ossa

Legamenti= legano ossa tra di loro o legame tra cartilagine e osso

I nervi= fibre nervose, un assone avvolto da guaina mielinica o a mielinica

Singola fibra nervosa rivestita da **endonevrio**, più fibre nervose si uniscono e formano fascicolo di fibre nervose e protetto da tessuto connettivo= **perinevrio**

I nervi più grossi=> più fascicolo nervosi si uniscono tra loro e danno origine ad un nervo rivestito da **epinevrio**

Fibra muscolare=> intera cellula

Fibra collagene=> struttura proteica extracellulare

Fibra nervosa=> porzione di una cellula

3. Organi cavi

1. **Viscerali** che non appartengono a quelli vascolari es app respiratorio bronchi bronchioli faringe laringe app digerente faringe esofago stomaco intestino
4 strati=
 - **tonaca mucosa**: strato più interno, lo strato a diretto contatto con lume è un epitelio di rivestimento
 - **tonaca sottomucosa**: tipo connettivale (vascolarizzazione linfatica, ematica, ghiandole ecc. immersa in un tessuto connettivale)
 - **tonaca muscolare**: longitudinale strato più esterno , circolare lo strato più interno cellule muscolari lisce allungate nella tonaca circolare cellule allungate con asse maggiore perpendicolare ad asse maggiore porzione viscerale mentre trasversale cellule muscolari lisce appaiono in sezione longitudinale si dispongono con asse maggiore parallelo all'asse maggiore dell'organo.
 - **tonaca avventizia** formata da uno strato connettivale **sierosa** (quando contenuto in una cavità dell'organismo, es addominale, che non comunica con l'esterno, oltre alla tonaca avventizia presente anche un sottile strato di epitelio)
 2. **Vascolari** in cui scorrono fluidi corporei => sangue e linfa arterie e vene capillari ematici vene e capillari linfatici
- 3 strati nelle arterie e nelle vene
- tonica intima che delimita lume organo cavo strato superficiale è epitelio che si chiama endotelio
 - tonica media cellule muscolari lisce e connettivo elastico
 - tonica avventizia

Arteria spessore maggiore di parete (tonaca media) e lume minore

Vena lume maggiore (strato avventizia) spessore minore

Capillari parete sottile rappresentata da tonaca intima

L'osservazione istologica

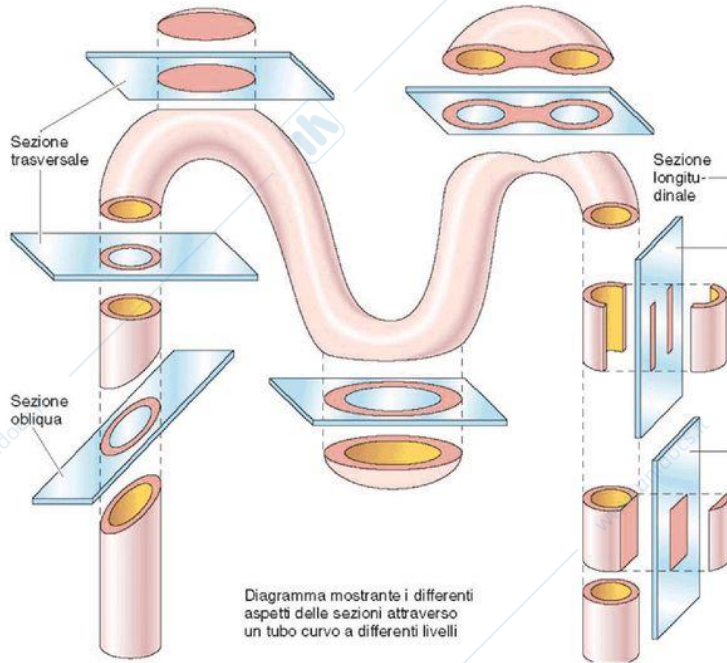


Diagramma mostrante i differenti aspetti delle sezioni attraverso un tubo curvo a differenti livelli

Gartner - Hiatt
Istologia
EdiSES

Figura 1-2 L'osservazione istologica richiede una ricostruzione immaginaria che permette di ottenere l'architettura tridimensionale dell'oggetto a partire da immagini bidimensionali. In questa figura si vede un tubo ricurvo che viene sezionato su diversi piani per mettere in evidenza il rapporto tra una serie di sezioni bidimensionali e la reale struttura nello spazio.

TESSUTI EPITELIALI

EPITELI DI RIVESTIMENTO
Cellule strettamente ravvicinate a formare lamine

EPITELI GHIANDOLARI O SECERNENTI
Cellule strettamente ravvicinate a formare aggregati con varia morfologia

cellule adese le une alle altre grazie a giunzioni cellula-cellula e agganciata a tessuto sottostante grazie a giunzione cellula matrice= membrana o lamina basale a cui aderiscono epiteli grazie a emidesmosomi Epiteli di rivestimento cellule epiteliali formano lamine epiteliali che possono delimitare lume di organi, rivestire sup organi o sup esterna corporea Epiteli cellule ghiandolari non formano lamine ma aggregati= ghiandole

➤ EPITELI DI RIVESTIMENTO

Lamina basale epitelio formato da uno o più strati di cellule ordinate dove lato superficiale è rivolto verso l'interno o l'esterno

membrana basale alle quali cellule epiteliali si legano grazie alla formazioni di emodesmosomi costituiti da cellule che formano una barriera che separa cavità interne o ambiente esterno all'organismo

RUOLI di rivestimento:

- superficie esterna del corpo =epidermide
- le mucose= strato più interno e delimitano cavità interne del corpo comunicanti con l'esterno
- sierose= tonache che delimitano cavità del corpo non comunicanti con l'esterno


! pleuriche= polmoni

! pericardica= cuore

! peritoneale= contenuto intestino e viscerali

= no comunicazione con l'esterno e delimitate da tonaca sierosa che presenta sottile strato epiteliale

-non essere vascolarizzato ma riccamente innervati, terminazioni nervose



nutrimento arriva per diffusione dal connettivo sottostante= tessuto vascolarizzato fluido interstiziale arriva alle cellule epiteliali e porta nutrimento e ossigeno molecolare. Membrana basale regola flussi di molecole nutritive e regola anche sostanze di scarto(diossido di carbonio) che non possono rimanere nell'epitelio disciolto nel fluido che rientra nei capillari e eliminato da sistema escretore dell'organismo

funzioni=

- se epitelio spesso (più strati di cellule) = protezione dei tessuti sottostanti
- epiteli sottili unico strato= funzione di scambi metabolici, rivestimento (delimitano), secrezione,(esocitare) assorbimento

caratteristiche:

cellule a mutuo contatto e appoggiate a membrana basale sottostante l'epitelio spesso specializzazioni della superficie

le cellule degli epiteliali di rivestimento sono sempre unite tra loro da giunzioni cellulari

POLARITÀ MORFO FUNZIONALE= porzioni apicale, basale e laterale presentano caratteristiche morfologiche funzionali e biochimiche diverse. Epiteli costituiti da un unico strato di cellule.

specializzazioni apicali= microvilli (estroflettano da microfilamenti di actina), dm inferiore a risoluzione M.O

ciglia (compatibile con M.O più lunghi dei microvilli e struttura portante, assonema)

stereo ciglia (lunghi microvilli da 10-30 micrometri ma dm piccole sostenute da microfilamenti)

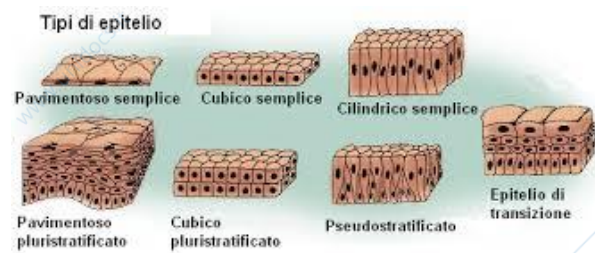
specializzazioni baso-laterali= giunzioni tra cellule possono avvenire in un epitelio monostratificato su membrana laterale. Presenza di giunzioni fa creare domini di membrana, e crea ulteriore polarizzazione

Cellule presentano differenze morfo-funzionali per esempio cell epiteliali con funzione assorbenti che formano tubuli renali livello superficie basale membrana plasmatica mostrano inflessioni che formano una struttura che si chiama LABIRINTO BASALE per aumentare superficie di scambio e nelle cellule si concentrano file di mitocondri a formare ATP per assorbimento contro gradiente di concentrazione

3 TIPI PRINCIPALI DI CELLULE DI UN EPITELIO DI RIVESTIMENTO

Classificazione in base:

- alla forma delle cellule
 - cellule pavimentose= piatte con nucleo al centro tondeggianti o allungate
 - cellule cubiche o isoprismatiche, dimensioni spaziali molto simili, nucleo tondo al centro della cellula
 - cellula cilindrica o batiprismatica, altezza prevale sulle altre dimensioni, nucleo spostato verso il basso
- al numero di strati di cellule che li compongono
 - semplice= uno strato monostratificato
 - composto o stratificato= pluristratificato in base alla forma degli strati più superficiali perché hanno assunto la loro forma definitiva



2 Lezione 25\11

EPITELIO PAVIMENTOSO SEMPLICE

non hanno funzioni protettive perché sottile

Localizzazione:

- alveoli polmonari
- lume dei vasi a cavità cardiache (*endotelio*) delimita il lume dei vasi
- cavità sierose (*mesotelio*)= pericardica, pleuriche e peritoneale
- capsula di Bowman
- glomeruli e tubuli renali

epitelio pavimentoso semplice costituito da: cellula epiteliale, membrana basale, tessuto connettivo

membrane sierose in base alla cavità che devono ricoprire per esempio peritoneo che delimita...

tutte le cellule ancorate alla membrana basale grazie a emidesmosomi

altra localizzazione=

alveoli polmonari: polmone organo parenchimatoso formato da alveoli polmonari in diretta comunicazione con bronchioli terminali derivano da ramificazione dei bronchi

bronchi= 2 tubi respiratori diretti verso un polmone dando origine a bronchi secondari e terziari. Struttura alveare vascolarizzata da fitta rete di capillari alveolari.

parete degli alveoli rivestito da epitelio pavimentoso semplice, le pareti sono a contatto con più capillari e si forma membrana respiratoria. Diffondono i gas respiratori attraverso sottile membrana.

le due membrane tenute insieme da membrane basali dei due epitelii che ha uno spessore di 5micrometri.

mesotelio= delimitare cavità sierose che non comunicano con l'esterno. Impregnazione argentea si depositano nello spazio intercellulare e mettono in evidenza la scarsità dello spazio e i contorni delle cellule.

endotelio= parete degli organi cavi vascolari (capillari vene e arterie) , i capillari hanno parete rivestita solo da endotelio, vene e arterie delimitate da endotelio e parete costituita anche da tonache avventizia e media. Cellule appiattite tranne nella regione centrale per contenere il nucleo.

Capsula di Bowman= porzione del glomerulo renale

reni= funzione escretore e formati da tubuli che convogliano verso tubuli più grandi ,dotti collettori, che si ripiegano su loro stessi e ha parete costituita da endotelio pavimentoso semplice. Nella sezione dove il tubolo renale fa un'inversione, il tubolo delimita zona circolare dove c'è una struttura a forma di coppa che si chiama capsula di Bowman= groviglio di capillari definito glomerulo renale, costituita parete dei capillari da epitelio semplice. a livello dei reni diversi sezioni che contengono epitelio semplice. Sotto capsula di Bowman non si nota membrana basale ma è presente al di sotto di tutti gli epitelii.

EPITELIO CUBICO SEMPLICE : cellule dove 3 dimensioni spaziali sono equivalenti nessuna prevale sulle altre. Le cellule hanno nucleo tondeggiante e al centro della cellula, nucleo occupa abbondante volume.

Localizzazione:

- superficie dell'ovaio
- tubuli renali
- dotti escretori delle ghiandole esocrine
- follicoli tiroidei
- bronchioli terminali
- retina (epitelio pigmentato)

epitelio cubico semplice 4 facce ma in realtà facce sono 5-6 se estraiamo singole cellule dal tessuto.

tubuli renali parete con cubico semplice ma una frazione di ogni tubolo renale ha una porzione costituita da epitelio pavimentoso semplice (capsula di Bowman).

tiroide costituita da **follicoli tiroidei** forma tondeggianti che presentano cavità al centro e parete dei follicoli di cubico semplice. **Colloide**= sostanza rosa sostanza che contiene i precursori degli ormoni tiroidei

Tubuli renali: colorazione PAS membrana basale porzione apicale evidenza il **glicocalice**

EPITELIO CILINDRICO SEMPLICE: dimensione altezza prevale sulle altre due dimensioni può avere specializzazioni apicali con ciglia o microvilli

Localizzazione:

- tube uterine (cigliato)
- piccoli bronchi (cigliato)
- delimita lume intestino tenue (microvilli)
- riveste superficie stomaco strato più superficiale
- superficie tonaca mucosa della cistifellea
- parete dei dotti escretori delle ghiandole esocrine

es: lo possiamo trovare nell'intestino crasso (porzione terminale dell'intestino) con **orletto a spazzola o striato** la presenza di microvilli associato al glicocalice.

Può essere privo di specializzazioni apicali oppure presentare ciglia o microvilli.

Tra cellule di rivestimento possono essere presenti altre cellule secernenti definite **CELLULE CALICIFORMI MUCIFERE** che emettono muco mediante esocitosi che forma strato protettivo su strato dell'epitelio

Collegate alla membrana basale con presenza di emidesmosomi, se in realtà si estraggono le parti non sono perfettamente cilindriche ma hanno anche 5-6 facce

Tonaca mucosa intestino tenue perché molto esteso supera 6m di lunghezza come organo per delimitare lume intestino, cellule che formano tessuto epiteliale sono cilindriche con microvilli e definite enterociti. Si sollevano in pieghe perché sporgono nella cavità intestinale. Mucosa e sottomucosa si sollevano in numerose pliche intestinali. Sulle creste la tonaca mucosa si solleva in estroflessioni che si chiamano villi intestinali e la superficie di essi rivestita da epitelio cilindrico semplice. Dei microvilli possiamo cogliere presenza per lunghezza ma non distinguerli l'uno dall'altro in M.O.

EPITELIO PSEUDOSTRATIFICATO O PLURISERIATO= rientra nei semplici perché tutte le cellule sono attaccate alla membrana basale sottostante mediante emidesmosomi

Ma le cellule non sono uguali tra loro ci sono cellule alte cilindriche che arrivano alla superficie libera dell'epitelio hanno specializzazioni ciglia o stereo ciglia e cellule basse collegate alla

membrana basale che non arrivano alla sua libera dell'epitelio e superficie apicale rimane imprigionata tra le porzioni delle cellule alte **quando si osserva si può confondere con epitelio composto.** In realtà cellule disposte in singolo strato ma con altezze diverse. Cellule basse possono arrivare ad altezze diverse mentre le alte stessa altezza.

Localizzazione:

- con ciglia vibratili= ciliato : mucose delle vie respiratorie, cavità nasali ,laringe. Faringe trachee e bronchi
- senza ciglia vibratili non ciliato: parti dell'uretra maschile e femminile, delimita condotto referente, epididimo con stereociglia(microvilli molto lunghi), grossi dotti escretori di alcune ghiandole esocrine, condotto uditivo.

es parete trachea organo cavo viscerale mucosa costituita da epitelio pseudostratificato ciliato, ciglia solo su superficie apicale cellule alte non basse, cellule caliciforme mucifere che producono muco. Parti cigliate collaborano con il muco perché sostanza densa e viscosa costituita da un tipo di polisaccaride= compito di imbrigliare sostanze nocive che immettiamo ispirando e sostanze bloccate nel muco. Le ciglia con il loro movimento sincronizzato e univoco spostano il muco verso la bocca e formano palline sospinte verso l'alto dal movimento delle ciglia, o prendono la via dell'apparato digerente oppure con colpo di tosse o starnuto.

Tutte le cellule poggiano sulla membrana basale, ma soltanto quelle più alte (cilindriche) raggiungono il lume dell'organo. I nuclei, sono disposti a diversi livelli creando l'illusione di uno stratificazione cellulare. Le cellule dello strato basale basse hanno un'intensa attività mitotica e producono nuove cellule che sostituiscono le cellule mature perdute o danneggiate.

Epitelio pseudostratificato con stereociglia molto lunghe non si muovono ma a livello dell'epididimo facilitano l'assorbimento del fluido spermatico prodotto in eccesso durante produzione di spermatozoi. Funzione di assorbimento come i microvilli.

EPITELIO CUBICO O CILINDRICO PLURISTRATIFICATO :

epitelio cubico pluristratificato localizzazione:

- dotti escretori delle ghiandole sudoripare, sebacee, salivari, e del pancreas esocrino

epitelio cilindrico pluristratificato localizzazione

- con ciglia ciliato
 - mucosa della faccia posteriore dell'epiglottide
 - mucosa della laringe
- senza ciglia
 - porzioni di uretra maschile

- mucosa della faringe
- grossi dotti escretori delle ghiandole salivari e mammarie

epitelio pavimentoso pluristratificato: solo strato basale è agganciato a membrana basale tutte le altre agganciate l'una alle altre ma sufficiente cellule strato basale per mantenere unito tessuto epiteliale. Cellule strato basale e forma poliedrica e più su strati superficiali raggiungono differenziamento terminale e assumono forma appiattita. Cellule strato basale o germinativo sono le uniche che mantengono funzione proliferativa, sono cellule staminali unipotenti che possono differenziarsi sono in cellule di quel tessuto.

- non cheratinizzato o molle
 - mucosa di : bocca, laringe , faringe, esofago, retto, vagina
 - cornea
- Cheratinizzato o corneo :

strati superficiali da cellule morte che hanno perso tutti gli organelli anche il nucleo

epidermide parte superiore della pelle\cute formata da strato superficiale epidermide e da un connettivo sottostante= derma al di sotto del quale c'è un altro connettivo = ipoderma

tessuto che presenta caratteristiche proprie

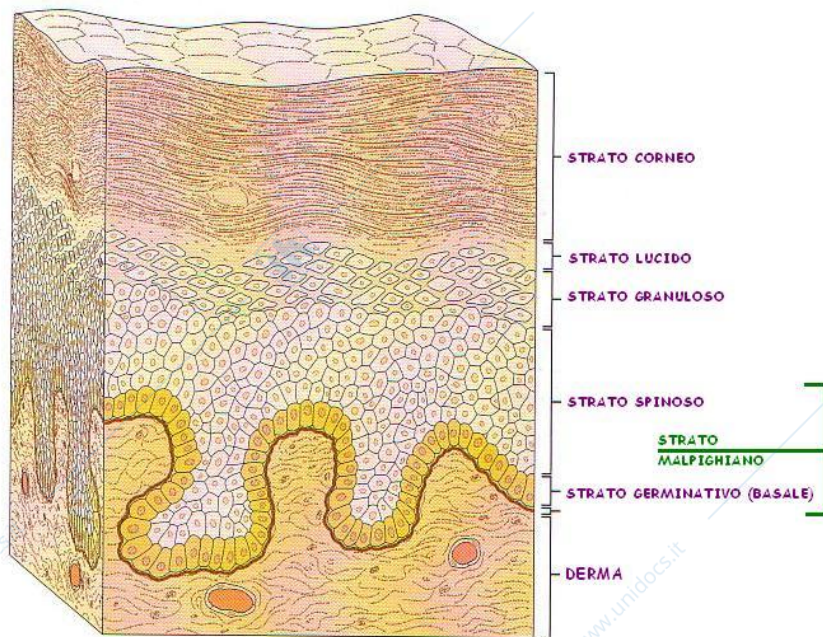
-vari strati di cellule

-base epitelio non termina in modo lineari ma forma estroflessioni che si approfondano nel connettivo sottostante e sono definite *creste epidermide* che sono associate a complementari estroflessioni del connettivo sottostante verso l'alto a formare papille dermiche che si innalzano verso epitelio sovrastante. Connessione tra epitelio e connettivo sottostante.

5 Strati di cellule=

- I. Strato basale o germinativo
- II. Strato spinoso → cheratinosomi \ tonofilamenti
- III. Strato granuloso → granuli di cheratoialina
- IV. Strato lucido → eleidina
- V. Strato corneo

o



-
- Fila di cellule singola che costituiscono strato basale o germinativo= staminali unipotenti
- Al di sopra più file di cellule da 5 a 12-15 che formano strato spinoso dove le cellule dell'epidermide cheratinociti hanno forma poliedrica. emettono tozze propaggini dove sono localizzati desmosomi che uniscono tra loro i vari cheratinociti.
!! All'interno dei cheratinociti troviamo Cheratinosomi o granuli lamellari sono ammassi di sfingolipidi, glicolipidi steroidi che rilasciano nello spazio intercellulare per formare barriera impermeabile che circonda le singole cellule!!
- Al di sopra 4 file che costituiscono strato granuloso le cellule si notano perché nel citoplasma presentano granuli grandi basofili che spiccano per colorazione basofila. Cheratoialina addensata in proteina che si chiama ricca di istidina che contribuisce ad associare i tonofilamenti di cheratina in tonofibrille, in grossi fasci di filamenti di cheratina.
- In alcune streghe corporee esclusive del palmo delle mani e pianta dei piedi strato lucido perché cellule hanno già iniziato processo di degenerazione che hanno perso nucleo e strato appare traslucido. Proteina eleidina= lipoproteina solforata che è un derivato della cheratoialina e contribuisce a impermeabilizzare lo strato.
- Al di sopra dello strato granuloso o (lucido) c'è strato corneo formato da cellule morte che hanno eliminato organelli cellulari e rimane membrana plasmatica che funge da sacchettino dove troviamo aggregati di fasci di filamenti di cheratina, nello strato più superficiale dello strato corneo le cellule si sfaldano e portano all'erosione dello strato corneo che viene sostituito. Una cellula rimane nello strato basale come germinativa e l'altra si spostano iniziando processo di differenziamento e migra verso strati superficiali diventa appiattita e degenera e andrà a far parte dello strato corneo.

In un individuo adulto il tempo di ricambio dell'epidermide è di 3-4 settimane. CITOMORFOSI CORNEA rallenta man mano che età individuo aumenta. Può avvenire più veloce quando è sollecitato per esempio quando ci scottiamo si danneggia epidermide, sottoponendola ad una leggera abrasione con spugne ecc.

Epidermide fa parte della pelle che può essere assimilata ad un organo perché il 15% del peso corporeo è dovuto al peso della nostra cute

Due proprietà della cute o pelle

Autoriparazione: rigenerarsi

Estensibilità: si adatta alle dimensioni della variazione superficie corporea per esempio gravidanza

Ci protegge da traumi meccanici e chimici, radiazioni ultraviolette, ingresso di batteri se epidermide integra

presenza strato corneo impedisce perdita di liquidi e disidratazione ed è una delle principali cause di shock generalizzato dell'organismo. Anfibi privi dello strato corneo infatti in vicinanza di fonte di acqua se no si disidratano.

Cute termoregolazione grazie ghiandole sudoripare e capacità di regolare flusso sanguigno aumentando o rallentando la dispersione del calore

Nell'ipoderma grande quantità di cellula adipose più sono presenti più capacità di mantenere il calore

Proprietà metaboliche perché su superficie sintetizzata vitamina d e

Funzione sensoriale perché strato superficiale no vascolarizzato ma innervato e ha la capacità di inviare stimoli all'organismo. altri recettori che permettono di riconoscere segnali termici e segnali vibrazionali

Spessore strato corneo massimo dove sentiamo pelle molto spesso ginocchia gomiti e più sottile come collo, palpebre, Epidermide delle labbra più sottile in assoluto. Varia anche strato granuloso nelle regioni delle epidermide oltre al corneo varia anche lo strato spinoso e vi sono regioni dove l'epidermide è più sottile perché minore presenza di corneo e spinoso.

Creste epidermide permette di avere impronte digitali e notiamo forellini che sono gli sbocchi dei dotti escretori delle ghiandole sudoripare.

negli epiteli semplici tutte le cellule di quell'unico strato possono dividersi mantengono capacità proliferativa e cellula parentale sostituita da cellule figlie

le cellule basali contengono granuli di melanina (**melanosomi, che sono lisosomi modificati per accogliere melanina**) prodotta dai melanociti.

i cheratinociti, cellule dell'epidermide che producono cheratina, subiscono il processo di cheratinizzazione o citomorfosi cornea: si formano per mitosi delle cellule basali staminali e si muovono verso la superficie, modificando la loro forma fino alla degenerazione.

I melanociti strato basale dell'epidermide sono cellule stellate lunghi prolungamenti citoplasmatici che si insinuano tra cheratinociti che possono acquisirla per fagocitosi mentre la

melanina rilasciata per esocitosi producono melanina. La melanina è un prodotto del metabolismo della tirosina in seguito a conversione della tirosina in DOPA catalizzata dalla tirosinasi. I granuli di melanina assorbono la luce, impedendo che le radiazioni UV possano danneggiare le cellule dello strato basale, che si dividono. Albini non producono enzima della tirosina e non producono melanina non hanno pigmento neanche degli annessi cutanei, né a livello dell'iride

Le differenze individuali ed etniche nel colore della pelle dipendono dai diversi livelli di attività dei melanociti e non dal loro numero

Altre cellule

- Cellula di Merkel= cellule sensoriali recettori tattili e pressoria
- Cellula di Langerhans= cellula dendritica perché prolungamenti simili ai denutriti ma non nervose ma cellule di difesa che hanno attività fagocitaria.

EPITELIO DI TRANSIZIONE O POLIMORFO O UROTELIO

A rivestire: localizzazioni molto ristrette

- Ureteri= tubi che collegano reni con vescica urinaria
- Vescica urinaria
- Uretra condotto che permette all'urina di uscire dalla vescica urinaria all'esterno
- A delimitare il lume hanno un epitelio di transizione

3 tipi di cellule :

-strato basale di forma poliedrica,

-strato intermedio di cellule clavate o piriforme (cellule alte con parte inferiore ristretta piede)

-su strato superficiale cellule cupoliformi quando epitelio contratto parte superficiale panciuta

Epitelio *polimorfo* perché cambia forma in base allo stato dell'organo, epitelio plastico perché cambia forma vescicola vuota epitelio è spesso tre strati di cellule. Quando vescica si riempie tende a distendersi e per aumentare volume lo spessore della parete della vescica diminuisce e la capacità di ritenzione della vescica aumenta. Quando vescica si riempie epitelio più sottile cellule clavate si appiattiscono e diventano poliedriche, maggiore trasformazione cellule cupoliformi si allungano perché quando sono nell'epitelio spesso, ammassano al di sotto della porzione apicale una scorta di vescicole e quando vescica si riempie e epitelio deve distendersi fanno fondere vescicole con membrana apicale e inseriscono nuovi segmenti di membrana plasmatica e diventano cellule quasi appiattite.

!! Spesso cellule cupoliformi sono binucleate !!

