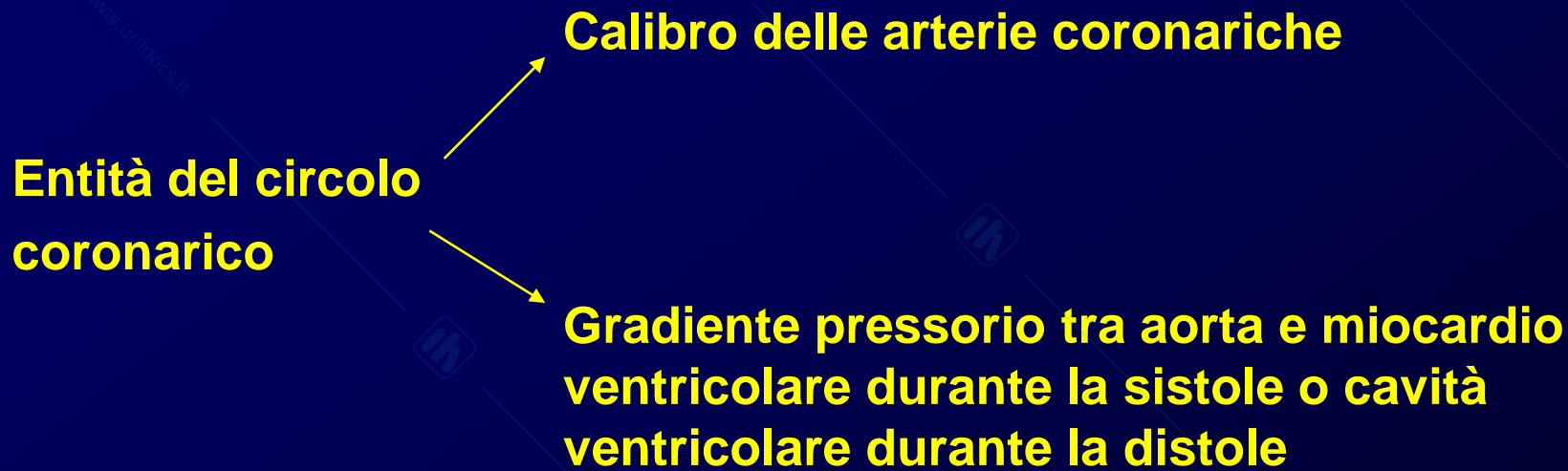


Dolore toracico

- **Abbastanza frequente**
- **Scarsa correlazione tra intensità del dolore e gravità della causa**
- **Banale o primo sintomo di una malattia grave (coronoropatia)**
- **Obiettivo principale è la distinzione fra dolore toracico secondario ad ischemia cardiaca e altre gravi malattie e quello da patologie non significative**

Fisiopatologia del DT da ischemia miocardia: discrepanza tra richiesta di O₂ da parte del miocardio e offerta attraverso le coronarie



Patologia:

- ✓ **Cardiopatía ischemica**
- ✓ **Costrizione delle arterie coronariche**
- ✓ **Vasospasmi vasi epicardici maggiori (comportano un restringimento del coronario)**

Cardiopatía ischemica

↓
Angina pectoris

Angina:

cronica
instabile

Angina cronica: ↓ apporto di O₂ in occasione di aumentata richiesta (sforzi fisici, emozioni, pasti copiosi, coito, defecazioni difficili, crisi ipertensive, tachicardia parassistica etc.

O₂ fornito

O₂ richiesto

Se O₂ è insufficiente compare il dolore

Angina instabile: recente insorgenza di episodi anginosi frequenti prolungati a riposo o per sforzi minimi o pazienti con angina stabile da sforzo che diventano più frequenti e intensi, prolungati e con sforzi minimi

Se si aggiunge trombosi si ha infarto

Fattori aggravanti e precipitanti: tachicardia, riduzione della PA, tireotossicosi, riduzione di O₂ (Anemie)

Altre cause di ischemia miocardia: stenosi aorta, cardiomiopatia ipertrofica

- 1) Dolore toracico da pericardite: il pericardio è poco innervato, solo la parte basale può dare dolore**
- 2) DT da cause vascolari: dissecazione aortica caratterizzata da lesioni dell'intima con emorragie dei vasa-vasorum, con formazione di ematoma subintimale, che separa in due la parete dell'aorta per un tratto più o meno lungo. Il vero lume, così, è separato da una sottile membrana che forma un cilindro esterno detto anche falso lume. Spesso il sangue circola attraverso il cilindro interno mentre il falso lume è sede di grosso ematoma, la cui pressione può tendere il falso lume fino alla rottura mortale.**

Lesioni dell'intima → **Emorragia a livello dei vasa vasorum**

Ematoma subintimale

Dissezione aortica

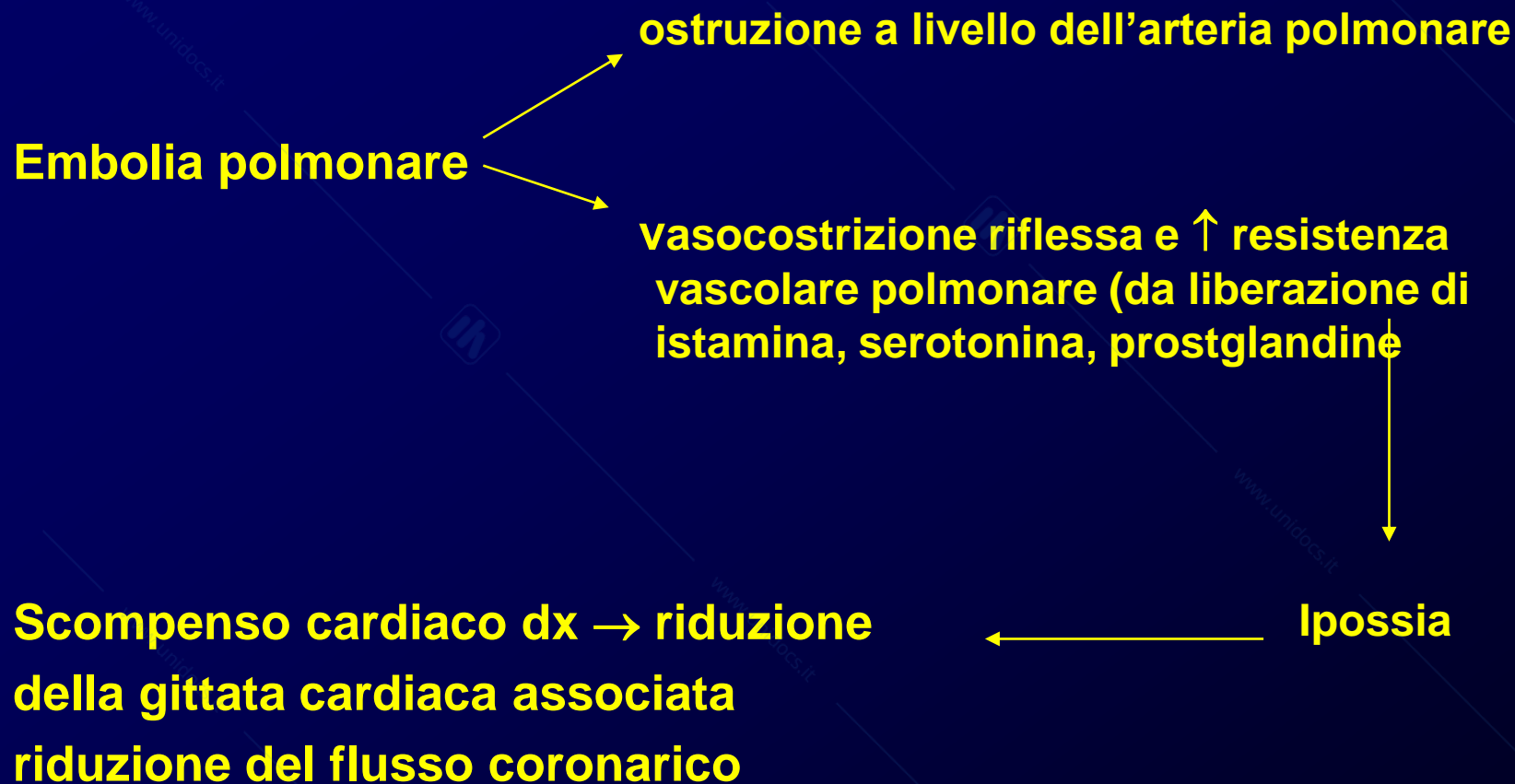
**Compromissione
dei rami arteriosi
più distali**

**Occlusione delle
arterie coronariche**

**Distruzione
dell'anello
valvolare**

**Rottura nello
spazio
pericardico
aortico**

**DT da E. polmonare: da trombi nei distretti periferici
(stasi venosa da inattività, coagulopatie)**



DT da altre cause polmonari:

- Distensione dell'arteria polmonare
- Infarto polmonare
- Infiammazione pleurica
- Polmonite
- Tracheobronchite
- Pneumotorace
- Tumore
- Mediastiniti

DT da compromissione del tratto gastroenterico:

- Esofago (spasmo, reflusso, rottura)
- Stomaco
- Colecisti
- Pancreas (pancreatite)

DT da cause neuro-muscolo-scheletriche:

- **Patologie del rachide (ben localizzato, in genere da compressione nervosa)**
- **Artriti della spalla**
- **Costocondriti**
- **Crampi dei muscoli intercostali**

DT da altre cause:

- **Patologia della mammella**
- **Tumori primitivi o metastasi della parete toracica**
- **Dolore da Herpes zoster**

Diagnosi differenziale