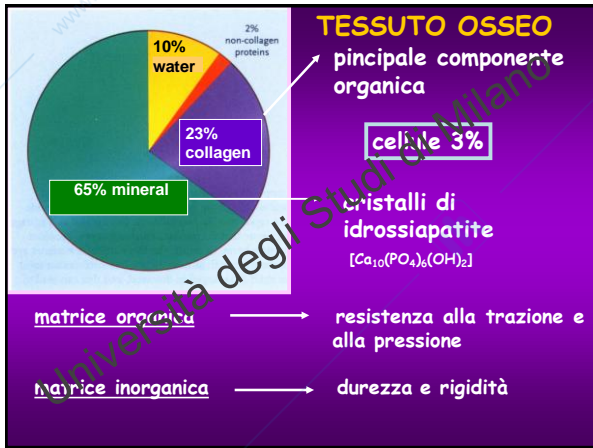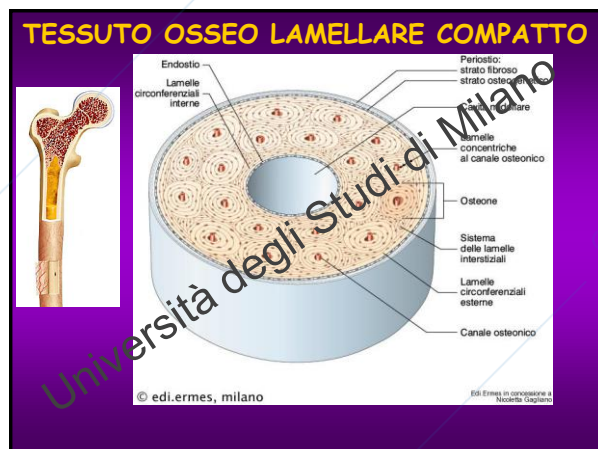
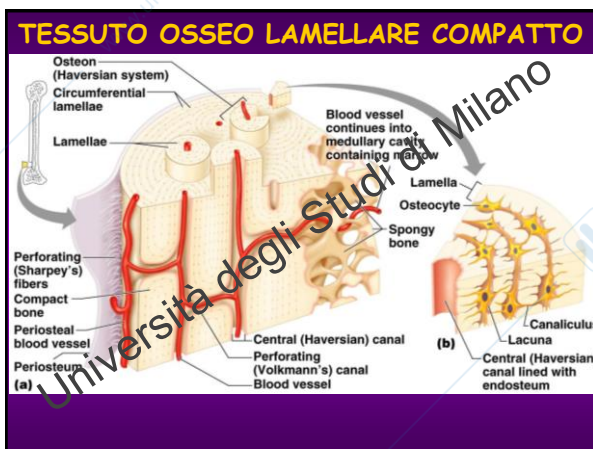



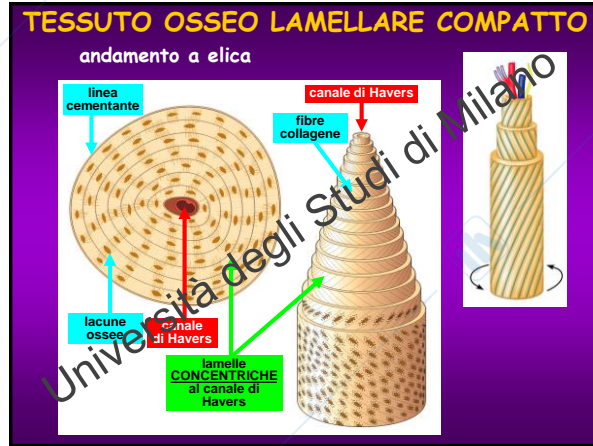
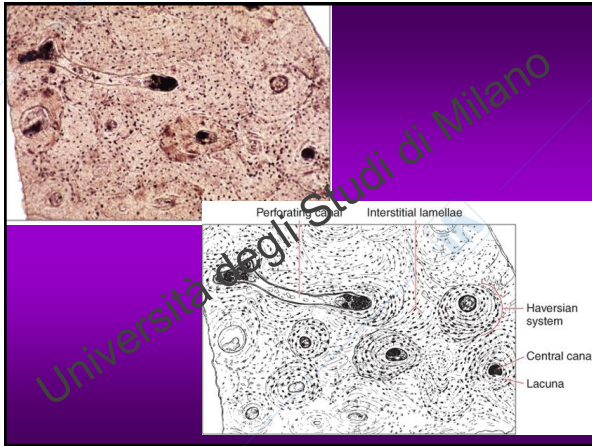
- COMPONENTE ORGANICA: PROTEINE**
- collagene: COL-I (V, III, XI, XIII)
 - osteonectina (SPARC):
 - interazione con Ca^{2+} e COL
 - maturazione COL+formazione fibrille
 - osteocalcina:
 - legame Ca^{2+} e cristalli HA
 - inibizione mineralizzazione
 - ruolo endocrino (cellule β pancreas, tessuto adiposo)
 - sialoproteine:
 - adesione osteoblasti-fasi iniziali mineralizzazione
 - osteopontina:
 - adesione cellula-ME (osteoclasti)
 - lega HA regolando crescita cristalli

SE SI DISTRUGGE...

la componente <u>inorganica</u> della matrice	la componente <u>organica</u> della matrice
↓	↓
l'osso perde durezza e rigidità	l'osso conserva forma e dimensioni originali
↓	↓
diventa flessibile ma conserva la resistenza alla trazione	ma diventa fragile come porcellana

- TESSUTO OSSEO**
- classificazione**
- ⇒ **tessuto osseo non lamellare:**
 - a fasci intrecciati (vertebrali inferiori, osso primario fetale)
 - a fibre parallele (tubi)
 - ⇒ **tessuto osseo lamellare (nell'adulto):**
 - lamellare compatto (tavolati delle ossa piatte, superficie di ossa brevi ed epifisi, diafisi delle ossa lunghe)
 - lamellare spugnoso (ossa brevi, diploe ossa piatte, epifisi ossa lunghe)



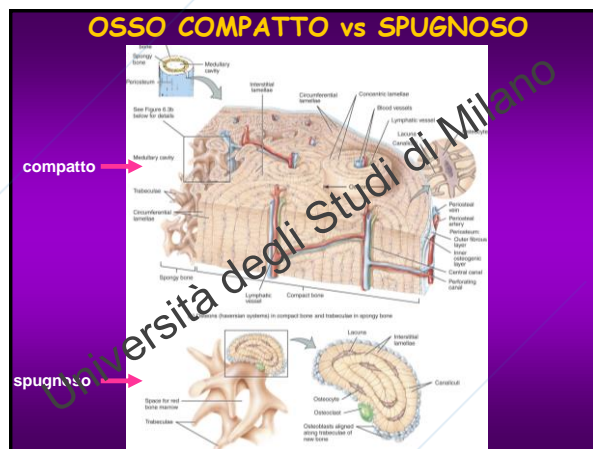
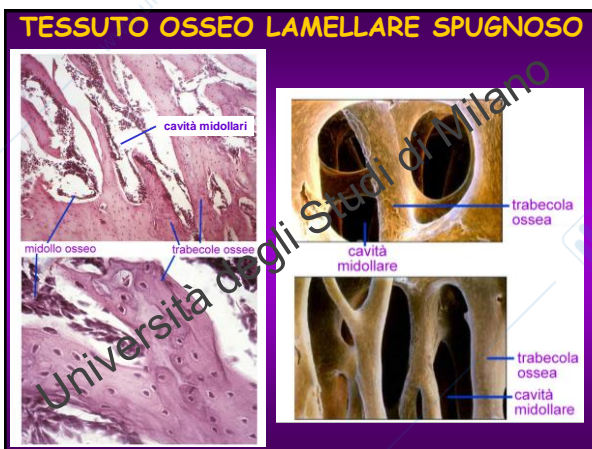


METODI di STUDIO

Decalcificazione:
viene eliminata la componente inorganica - le sezioni vengono colorate con le comuni colorazioni istologiche

Erosione (metodo per usura):

- eliminazione di cellule e vasi
- si preservano la componente organica mineralizzata e la componente minerale
- si taglia con lama particolare e si ottengono sottili lamine che vengono lavorate con carta abrasiva fino al raggiungimento dello spessore idoneo all'analisi al microscopio
- lacune e canalicoli appaiono neri

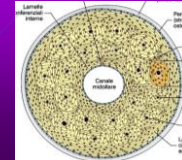
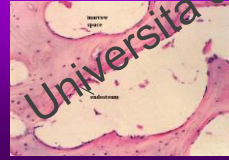

PERIOSTIO

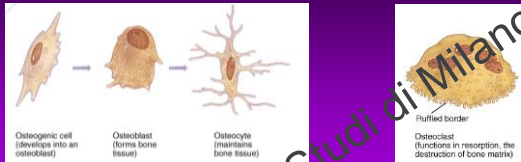
- ➔ tessuto CT fibroso denso, ricco di fibre COL e fibroblasti
- ➔ 3 strati: esterno, intermedio, profondo
- ➔ fasci di fibre COL che penetrano nella matrice ossea - fibre di Sharpey (fibre perforanti)
- ➔ lo strato profondo del periostio: **cellule osteoprogenitrici** - differenziano in osteoblasti - strato cambiale
- ➔ funzione strutturale: inserimento tendini/legamenti + vascolarizzazione

ENDOSTIO

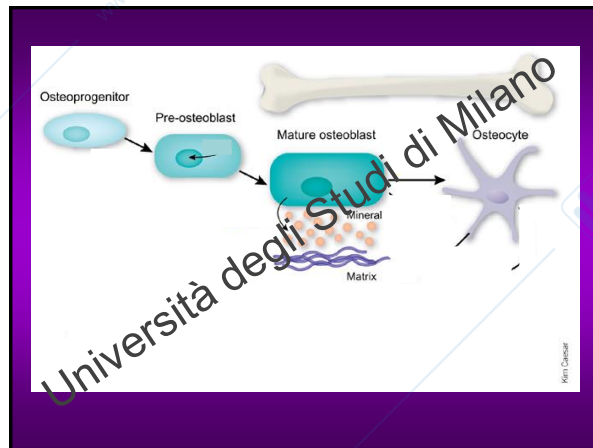
- ➔ tappezza tutte le superfici interne delle cavità ossee
- ➔ contiene un unico strato di cellule **osteoprogenitrici**
- ➔ più sottile del periostio - deputato al nutrimento e a fornire nuove cellule dell'osso



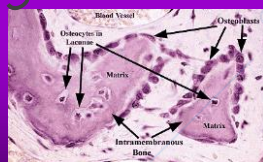
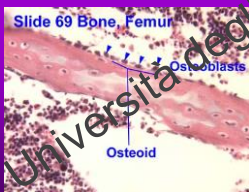
CELLULE del TESSUTO OSSEO



- ➔ **Osteoprogenitrici** (cellule indifferenziate)
 - proliferano e possono differenziarsi in osteoblasti
 - nello strato profondo del periostio e dell'endostio
- ➔ **Osteoblasti**: formano ECM & fibre COL
- ➔ **Osteociti**: cellule mature
- ➔ **Osteoclasti**: riassorbimento osseo



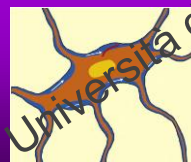- ➔ **osteoblasti** sintetizzano e secernono la ME delle lamelle
- ➔ cuboidali, con scarsi e corti prolungamenti
- ➔ rimangono murati nella matrice divenendo **osteociti** e sono sostituiti da altri osteoblasti nella formazione delle lamelle successive
- ➔ presentano il R per il PTH



OSTEOCITI

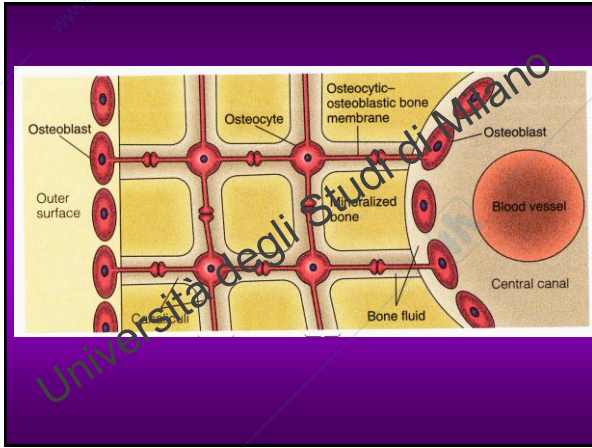
- ➔ quando la ME mineralizza, gli osteoblasti diventano **osteociti**
- ➔ corpo appiattito (nella lacuna) e lunghi prolungamenti (nei canalicoli)
- ➔ cellule mature dell'osso, quiescenti - sono la popolazione più numerosa - turnover ME

Funzione degli osteociti?



ciclo primario

meccanotrasduzione:
rilascio di fattori che modulano l'attività dei preosteoblasti



osteoclasti: cellule polinucleate (sincizio) e polarizzate - deputate al riassorbimento del tessuto osseo
 derivano da cellule della linea monocito-macrofagica
 podosomi:
 possiedono i R per la calcitonina

20-100 μm
RESORPTION LACUNA
 lacuna di Howship

The images show osteoclasts with podosomes (adhesion plaques) on their surface. The diagram labels the non-polarized and polarized states of these cells and the resulting resorption lacuna (Howship lacuna).

OSSIFICAZIONE

La formazione dell'osso (o ossificazione) durante lo sviluppo embrionale può avvenire per mezzo di due modalità:

- 1) Ossificazione diretta o intramembranosa
- 2) Ossificazione indiretta o condrale

➔ l'osso che si forma mediante i due processi ha la stessa struttura istologica
 ➔ inizialmente si forma l'osso primario non-lamellare, in seguito sostituito da osso secondario.

OSSIFICAZIONE DIRETTA e INDIRETTA

2) OSSIFICAZIONE INDIRETTA
 Ossificazione per sostituzione di un modello cartilagineo
 - ENDOCONDRALE avviene dentro il modello cartilagineo
 - PERICONDRALE avviene sulla superficie del modello cartilagineo
 1) OSSIFICAZIONE DIRETTA o intramembranosa

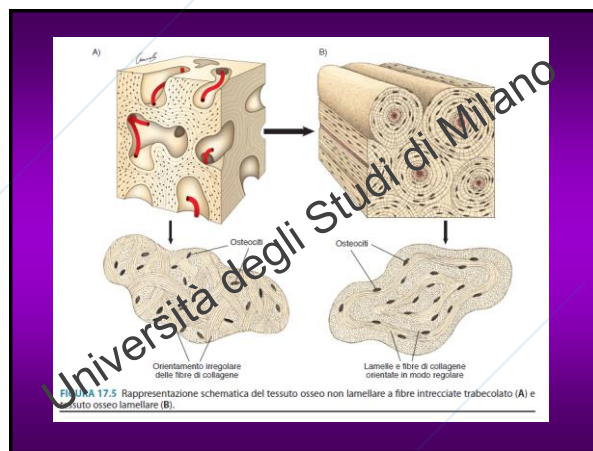
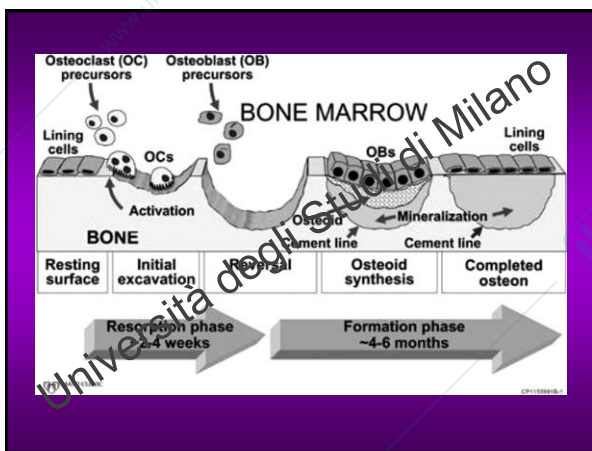
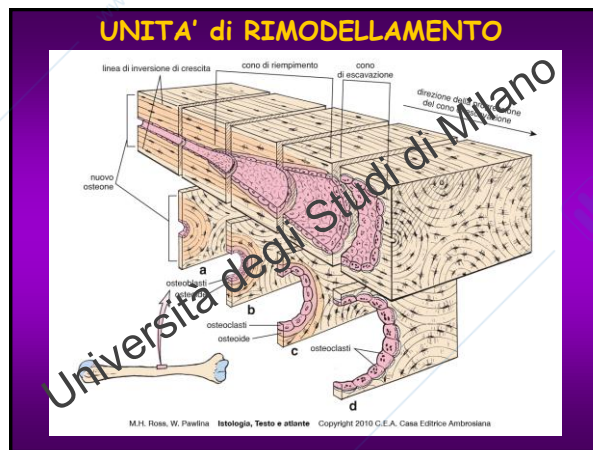
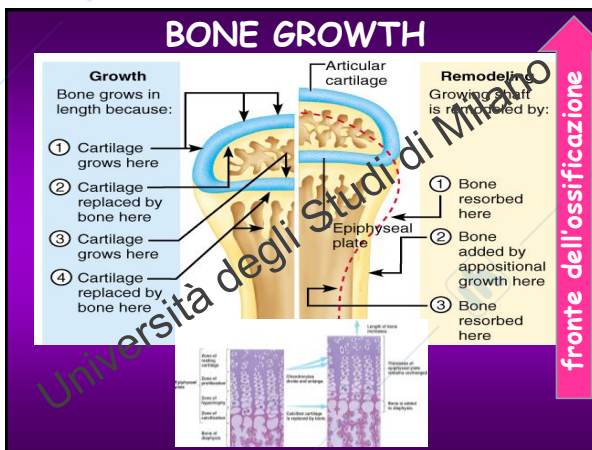
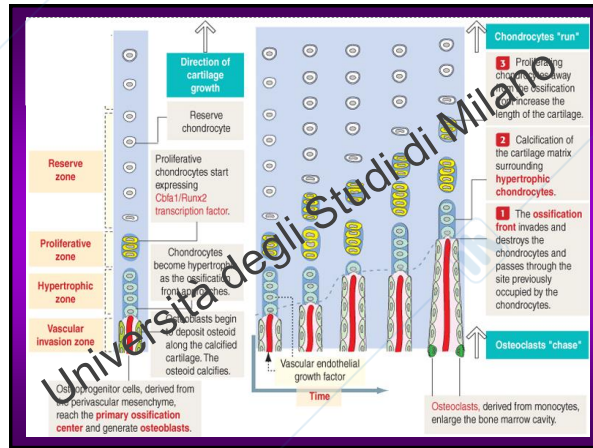
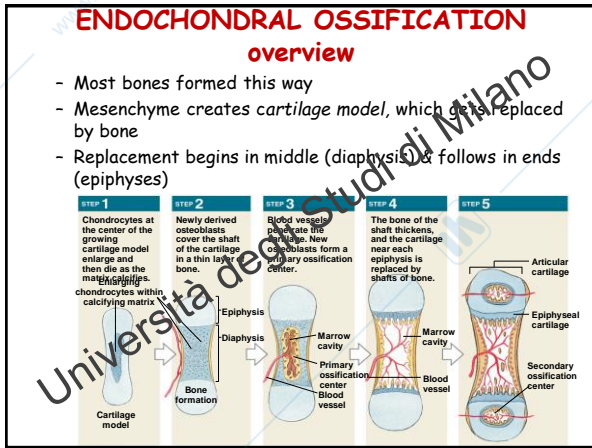
OSSIFICAZIONE INDIRETTA

a) cellule mesenchimali
 b) si differenziano in condroblasti e depongono sostanza intercellulare
 c) i condroblasti si differenziano in condrociti e distendono il modello cartilagineo
 d) i condrociti ipertrofici secernono osteocalcina e la sostanza intercellulare calcifica
 e) VEGF
 f) sui residui cartilaginei gli osteoclasti accompagnati dai capillari formano tessuto osseo
 g) osteoblasti
 h) sostanza intercellulare e ossea

OSSIFICAZIONE INDIRETTA

avviene secondo 2 modalità:

- ➔ **pericondrale:** avviene sulla superficie della cartilagine
- ➔ **endocondrale:** avviene all'interno della cartilagine



Repair of Fractures: 4 steps

- 1) **Hematoma formation** - mass of clotted blood
- 2) **Callus formation** - "soft callus" (cartilaginous)
- 3) **Bony callus formation** - "hard callus"
- 4) **Bone remodeling** - remove spongy bone of hard callus, replace with compact bone

The diagram shows four stages of a bone fracture healing. Stage 1: A hematoma forms at the fracture site. Stage 2: A fibrocartilaginous callus forms, bridging the fracture. Stage 3: A bony callus forms, making the fracture site harder. Stage 4: Bone remodeling occurs, where the spongy bone of the callus is replaced by compact bone. Labels include: Hematoma, Internal callus (fibrous tissue and cartilage), External callus, New blood vessels, Spongy bone trabecula, Bony callus of primary bone, and Healed fracture.

① A hematoma forms. ② Fibrocartilaginous callus forms. ③ Bony callus forms. ④ Bone remodeling occurs.

Nota clinica

Il tessuto osseo è sensibile a:

- ➔ livello di ormoni (PTH e calcitonina)
- ➔ fattori nutrizionali
- ➔ deficit di Ca^{2+} e vit D
- ➔ controllo ormonale (ormone della crescita)
- ➔ esercizio fisico