

IMPLANTOLOGIA POST-ESTRATTIVA

L'implantologia post-estrattiva in passato era stata proposta come un'innovazione in termini di resa estetica, ma su questo aspetto c'è molto da discutere.

PROTOCOLLO DI BRANEMARK

Tradizionalmente, prevedeva:

1. Attesa della guarigione della ferita post-estrattiva (periodo di circa 6-8 mesi).
2. Posizionamento di un impianto in due fasi (prima la fixture implantare, poi eventualmente la componente protesica).
3. Attesa del processo di osteo-integrazione (almeno 3 mesi per interventi alla mandibola, almeno 6 mesi per interventi al mascellare superiore).

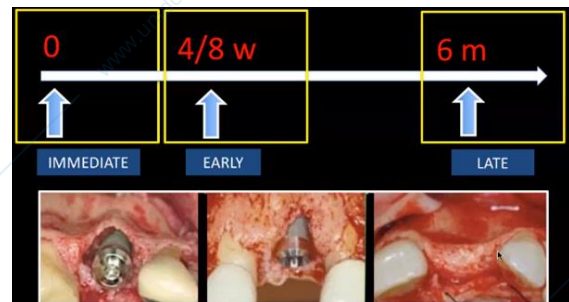
Si evince quindi che i tempi di lavoro erano piuttosto lunghi: l'intero trattamento poteva avere una durata superiore ad un anno!

Il vantaggio nel rispettare il protocollo di Branemark stava nel fatto che, agendo su un substrato osseo completamente guarito, la fixture implantare risultava completamente circondata da tessuto osseo. Si trattava di un'implantologia osteo-guidata, in relazione al progressivo riassorbimento della cresta: la fixture veniva infatti posizionata con angolazioni variabili, a seconda della quota ossea alveolare residua. Questo modo di agire poteva però creare problemi dal punto di vista protesico.

Gli svantaggi del trattamento, oltre all'eccessiva estensione temporale, consistevano in una notevole perdita di tessuto osseo alveolare e in interventi chirurgici addizionali.

Oggi è possibile adottare diversi protocolli operativi, ognuno con le proprie tempistiche e ognuno con i propri vantaggi/svantaggi:

- Operando secondo il protocollo di Branemark, **dopo 6 mesi dall'estrazione**, ci si potrebbe trovare in una situazione simile, caratterizzata da un grosso riassorbimento osseo, soprattutto a livello della componente vestibolare. Il riassorbimento inoltre sembra essere maggiormente esteso in senso trasversale/orizzontale piuttosto che in senso verticale. L'aspetto di tali riassorbimenti viene in genere definito "a lama di coltello".
- Eseguendo un intervento **"immediatamente" successivo all'estrazione** si può procedere fin da subito al posizionamento dell'impianto. L'implantologia post-estrattiva, inoltre, si pone come obiettivo quello di non dover nemmeno scolpire un lembo (nella foto l'esecuzione del lembo nasce dall'esigenza didattica). L'aver a disposizione una sottile "banderella" di tessuto osseo come parete vestibolare, deve indurci a considerare la forte possibilità che questa vada incontro a riassorbimento.
- Un'ulteriore possibilità (la più ragionevole) è quella di **attendere 4-8 settimane** dall'estrazione dentaria per il posizionamento implantare; ciò favorirebbe una guarigione dei tessuti molli per prima intenzione. Il tessuto gengivale (spesso si tratta di gengiva aderente) viene a ricoprire parte della cresta (il "vuoto" lasciato dall'avulsione dell'elemento dentario).



SEQUENZE DEL PROTOCOLLO DIAGNOSTICO

1. ANAMNESI MEDICA e ODONTOIATRICA

In genere l'implantologia post-estrattiva è chiamata in causa in seguito all'estrazione/perdita di elementi dentari colpiti da estesi processi cariosi, patologie pulpari, lesioni endodontiche, piccoli granulomi apicali o altre patologie che comunque abbiano lasciato integro il tessuto osseo parodontale.

2. VALUTAZIONE CLINICA

Bisogna valutare:

- BIOTIPO
- MORFOLOGIA, QUALITÀ E STATO DI SALUTE DEI TESSUTI MOLLI
- TIPO DI SORRISO (in passato questo intervento, favorendo una migliore guarigione dei tessuti molli ed una minima quota di riassorbimento, era proposto per i settori ad altissima valenza estetica come il settore anteriore)
- LINEA DEL SORRISO
- ADEGUATA DISTANZA TRA FIXTURE IMPLANTARE ED ELEMENTI ADIACENTI (proprio come nell'implantologia classica)

3. ESAMI RADIOGRAFICI

- RX PERIAPICALI
- ORTOPANTOMOGRAFIE
- CBCT

Oggi grazie a software in grado di ricostruire tridimensionalmente le informazioni acquisite, c'è inoltre la possibilità di studiare la QUANTITÀ (larghezza e altezza) e la QUALITÀ (densità) del tessuto osseo.

È particolarmente importante avere la possibilità di studiare la densità ossea per aiutare il chirurgo in alcune scelte, quali:

- La scelta di una VELOCITÀ e di un TORQUE adeguati, nell'ottica di traumatizzare il meno possibile il tessuto osseo. [*Scegliere un drilling ottimale*]
- La scelta, nel caso in cui il tessuto osseo abbia un'adeguata densità e nel caso in cui sia stata ottenuta una buona stabilità primaria, di caricare immediatamente con una riabilitazione protesica provvisoria e immediata. [*Valutare la capacità di carico occlusale*]
- [*Selezionare il giusto diametro di un impianto*]

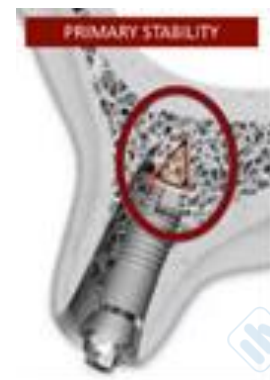CRITERI PER LA SELEZIONE DEI CASI

Essi dipendono da una serie di aspetti, tra cui:

➤ **STABILITÀ PRIMARIA**

Lavoriamo su una cavità "neoformata", ma allo stesso tempo "preformata" dalla struttura radicolare rimossa. Si ha di fronte un "vuoto". Bisogna individuare le condizioni che in questo vuoto garantiscano una stabilità primaria, sebbene la fixture non sia perfettamente avvolta da tessuto osseo (cosa che sarebbe acceduta, osservando il protocollo di Branemark).

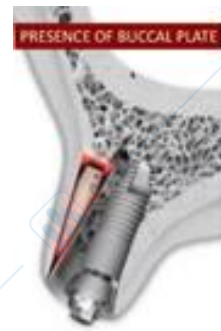Si è quindi costretti ad inserire la fixture implantare in una cavità precostruita, correlata alla dimensione della superficie radicolare. La stabilità primaria è garantita dalla preparazione della porzione apicale dell'alveolo, laddove l'osso ancora integro lo consenta, per almeno 3-4 mm: così anche con una piccola porzione inserita nell'osso, la fixture riesce a stabilizzarsi. Se non si riesce a stabilizzare l'impianto, non si riuscirà a stabilizzare il coagulo e di conseguenza la terapia fallirà sul nascere.



➤ LA PRESENZA (e salvaguardia) DELL'OSSO ALVEOLARE A LIVELLO VESTIBOLARE


Aspetto di fondamentale importanza, anche per motivi estetici. È importante eseguire una corretta valutazione riguardo lo spessore della parete vestibolare: essa va infatti salvaguardata durante le fasi estrattive perché laddove risulti avere uno spessore esiguo, in seguito ad un trauma estrattivo, andrà fisiologicamente incontro a riassorbimento.

Per opporsi a questo riassorbimento, la parete vestibolare a livello coronale deve possedere un adeguato spessore di almeno 2 mm o poco meno (1,8-2 mm); in caso contrario avremmo dei deficit, soprattutto a livello coronale, responsabili di problematiche estetiche.



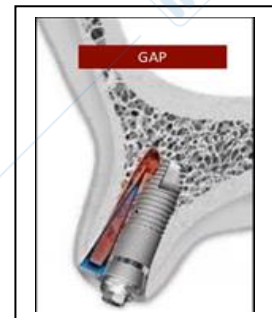
➤ LA GESTIONE CORRETTA DEL GAP (che si forma tra superficie implantare ed alveolo residuo)

L'alveolo in genere ha una forma ovoidale mentre l'impianto ha una forma cilindrica. Questo gap potrebbe creare non pochi problemi. Inizialmente per porre rimedio a tale evenienza si pensò di aumentare il diametro degli impianti, in modo da ridurre/annullare il gap: ciò però arrecava un notevole danno alla parete vestibolare che andava facilmente incontro a riassorbimento.



Oggi affermiamo che vi deve essere una compensazione tra la scelta del diametro dell'impianto e quella di limitare il più possibile la comparsa del gap. La forma radicolare può favorire la comparsa del gap, la cui gestione è stata oggetto di numerosi studi: sappiamo che c'è un buon margine di tolleranza, pari a 1,5 – 2 mm (gap che in genere riescono a guarire autonomamente).

I deficit più complessi sono quelli di tipo orizzontale, che però devono prevedere l'integrità delle quattro pareti alveolari. In un deficit a cratere c'è maggiore possibilità di guarigione spontanea. In difetti di tipo verticale, le cellule possono migrare dal picco osseo e colonizzare quella zona determinando una guarigione spontanea. Non c'è necessità per difetti di una certa dimensione di procedere con metodiche rigenerative.



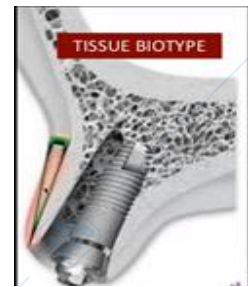
Fattori che favoriscono la guarigione del gap sono:

- **L'integrità delle pareti alveolari** (di fondamentale importanza; l'estrazione deve essere eseguita con grande attenzione e bisogna valutare in sede preoperatoria i possibili rischi). Almeno inizialmente l'integrità deve essere perfetta per poter stabilizzare il coagulo; successivamente possono verificarsi fenomeni di riassorbimento osseo (tipicamente a livello della parete vestibolare).
- **Stabilità primaria** (da ottenere prima del posizionamento della fixture implantare).
- **Favorevole morfologia del difetto** (i difetti che più facilmente vanno incontro a guarigione sono quelli di tipo verticale).
- **Idoneo trattamento della superficie implantare** (nel tempo si è registrata la possibilità di utilizzare dei procedimenti in grado di favorire l'incontro con gli osteo-blasti e quindi in grado di favorire i procedimenti di guarigione e riassorbimento osseo).

➤ BIOTIPO

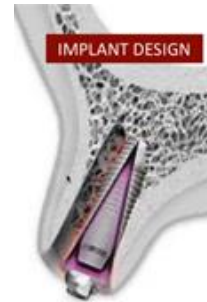Come accade per i tessuti duri, anche per i tessuti molli è importante valutare gli aspetti qualitativi e quantitativi.

Quando si dispone di tessuti molli dallo spessore $> 1,5$ mm c'è una buona probabilità di non incappare in fenomeni quali recessioni gengivali; laddove non fosse presente una quota di gengiva aderente sufficiente, non avendo la possibilità di garantire risultati esteticamente validi, si correrebbero dei grossi rischi.



➤ MACROMORFOLOGIA IMPLANTARE (alcune risultano più idonee per questa tecnica).

Oltre a valutare l'idoneità della superficie implantare, è importante considerare anche la macro-morfologia implantare: gli impianti tronco-conici vengono preferiti a quelli cilindrici, non solo perché riproducono l'aspetto della radice degli elementi dentari, ma anche perché provvisti di spire. Bisogna poi soffermarsi anche sulla morfologia delle spire: ce ne sono alcune, particolarmente "aggressive", in grado di impegnarsi anche in uno spazio limitato come quello più apicale, garantendo comunque una buona stabilità primaria rispetto ad altre con un "passo" ridotto (come nel caso degli impianti detti "a doppia spira") in cui l'interposizione di osso è altrettanto ridotta e impedisce il raggiungimento di un'adeguata stabilità primaria. In questo caso si prediligono gli impianti "a singola spira".



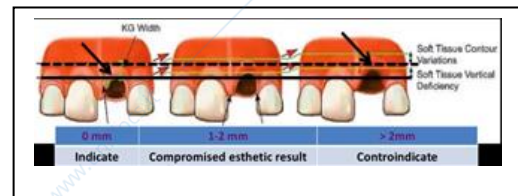
INDICAZIONI E CONTROINDICAZIONI

Le indicazioni vengono definite in relazione ad un attento studio clinico dei tessuti duri e dei tessuti molli.

Per quanto riguarda i **tessuti molli**, bisogna prendere in considerazione:

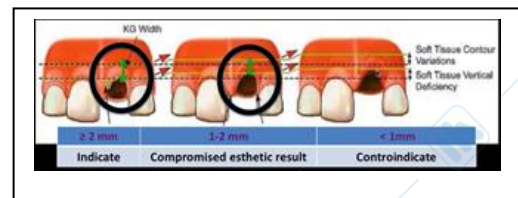
- **La distanza verticale tra il margine gengivale dell'alveolo e i denti adiacenti** [*vertical distance between the socket and adjacent teeth's buccosal mucosa tissues margin*]

Se allineato con gli elementi adiacenti, allora c'è l'indicazione ad eseguire un intervento post-estrattivo; laddove non fosse così, al peggiorare della recessione gengivale, l'intervento post-estrattivo comincerebbe ad essere meno indicato (sempre nell'ottica di voler rispettare l'estetica).



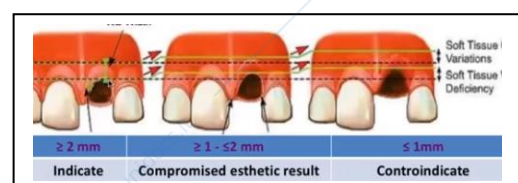- **La quota di gengiva aderente disponibile** [*the existing keratinized gingiva*]

Disporre di gengiva cheratinizzata garantisce una certa stabilità dei risultati ottenuti. In assenza di una quota sufficiente di gengiva aderente, i risultati ottenuti saranno poco validi dal punto di vista estetico e poco predicibili nel tempo.

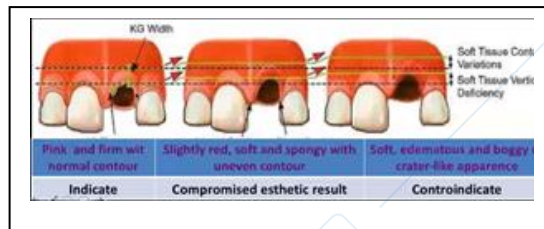


- **Il biotipo gengivale** [*gingival tissue biotype*]

Lo spessore ideale si aggira intorno ai 2 mm. In presenza di una gengiva spessa, c'è una certa tranquillità nel condurre l'intervento. In presenza di una gengiva dallo spessore sottile, essendoci un'alta probabilità di andare incontro a recessioni, tale intervento è controindicato.

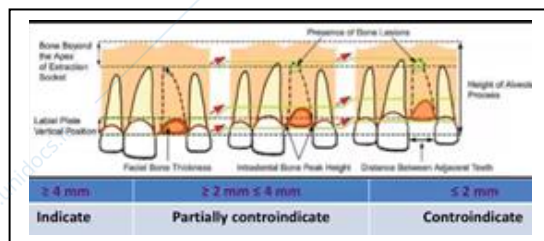


- **Lo stato di salute parodontale [soft tissues quality]**
In presenza di una gengiva sana, non ci sono particolari problematiche, che insorgono invece quando si ha a che fare con una gengiva infiammata ed edematosa.

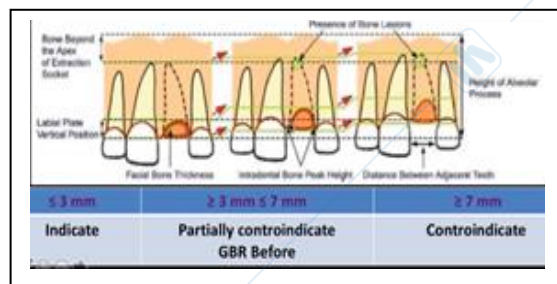


Numerosi studi hanno evidenziato come le caratteristiche dei tessuti molli seguano l'andamento dei tessuti duri. Per quanto riguarda i **tessuti duri**, bisogna considerare:

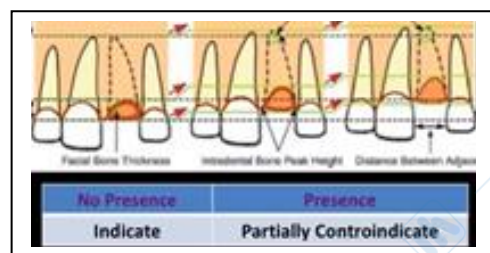
- **L'osso alveolare situato apicalmente** rispetto l'alveolo post-estrattivo.
La stabilizzazione primaria della fixture implantare avviene nella porzione ossea apicale rispetto all'alveolo in cui era collocato l'elemento dentario estratto. Gli esami radiografici devono quindi accertare la presenza in quel punto di tessuto osseo adeguato ad assicurare prima l'inserimento delle frese e poi dell'impianto. In caso contrario l'intervento è controindicato.



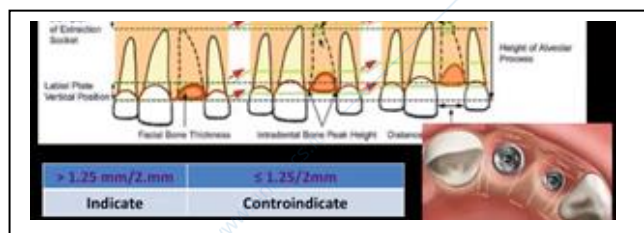
- **Il margine del tessuto osseo residuo deve essere all'altezza della CEJ degli elementi adiacenti.**
Nel caso in cui si fosse verificato un riassorbimento del tessuto osseo circostante l'elemento dentario estratto, con la realizzazione di un elemento dentario protesico, diverrebbe necessario realizzare una corona protesica particolarmente "lunga", responsabile poi di una compromissione estetica, direttamente proporzionale al grado di riassorbimento osseo. Per poter adottare questo tipo di metodica diventa quindi importante disporre di una distanza tra margine del tessuto osseo residuo e CEJ degli elementi adiacenti che non superi i 3 mm.



- **Presenza di granulomi apicali**, lesioni endodontiche o processi infettive.
In seguito all'estrazione di un dente, è importante eseguire una revisione accurata della cavità alveolare: la presenza di piccole neoformazioni e/o piccoli granulomi apicali non è comunque sufficiente a impedire l'esecuzione dell'intervento. Qualora dovessero essere presenti, non c'è controindicazione ad eseguire l'intervento, ma potrebbe essere utile adoperare delle soluzioni disinfettanti prima di procedere.



- **La distanza mesio-distale tra impianto e dente/impianto.**
Al fine di conseguire dei risultati validi dal punto di vista estetico e nell'ottica che questi possano durare nel tempo, vanno rispettati alcuni canoni dell'implantologia classica: tra impianto e dente adiacente



deve esserci almeno 1,5-2 mm di spazio (tra due impianti lo spazio minimo necessario è di circa 3 mm) per una questione di “rispetto” nei confronti della papilla e per permettere una buona detersione.

Quindi è possibile affermare che l’implantologia post-estrattiva risulti essere una soluzione valida laddove gli elementi dentari da estrarre siano stati colpiti da fratture (anche a carico della radice), patologie peri-apicali o endodontiche, ma, proprio come per l’implantologia generale, bisogna fare molta attenzione ai casi in cui gli elementi dentari siano stati persi per problematiche parodontali.

Il **sito ideale** per un intervento di implantologia post-estrattivo dovrebbe possedere queste caratteristiche:

- **4 pareti alveolari**, con minimo grado di riassorbimento (paziente non deve aver avuto grossi problemi parodontali)
- **Adeguate qualità e quantità del tessuto osseo** nella zona **oltre l’apice** radicolare
- Tessuto gengivale maneggevole (**non devono essere presenti processi infiammatori** a carico della gengiva)
- **L’estetica non deve essere la principale richiesta** del paziente (i risultati sono poco predicibili e difficili da mantenere nel tempo)

Le **controindicazioni** ad un intervento di implantologia post-estrattiva sono rappresentate da:

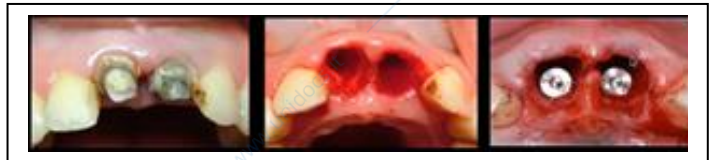- Presenza di **processi infettivi acuti**, pus ...
- **Mancanza di tessuto osseo oltre apice**
- **Stretta vicinanza a strutture anatomiche vitali** (seno mascellare, cavità nasali, strutture vascolo-nervose) che impediscono l’utilizzo dell’osso oltre apice
- Predominante **richiesta di risultati estetici** da parte del paziente

PROCEDURE D’INSERIMENTO IMPLANTARE

Deve essere corretta e rispettare momenti ben precisi, quali:

1. Estrazione dentaria

È il momento più delicato. Bisogna evitare la frattura (anche a legno verde) in quanto ciò impedirebbe di proseguire, ma bisogna evitare anche un’eccessiva lussazione della parete vestibolare, in quanto ciò determinerebbe un danno vascolare, che sarà poi responsabile di riassorbimento osseo.





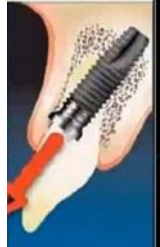
In passato è stato proposto l’utilizzo della piezo-surgery per favorire un’avulsione meno traumatica possibile.

2. Posizionamento implantare

È bene ricordare che le fixtures implantari oggi dovrebbero avere un ancoraggio prevalentemente palatale, mentre in passato si utilizzavano fixtures dal diametro maggiore, in modo da ridurre il gap tra impianto e alveolo. Tale metodica, pur determinando una riduzione ottimale del gap, non era però scevra di complicazioni: successivamente, la presenza della fixture era avvertita dalla parete vestibolare come un elemento responsabile di danno vascolare e ciò comportava riassorbimento osseo.

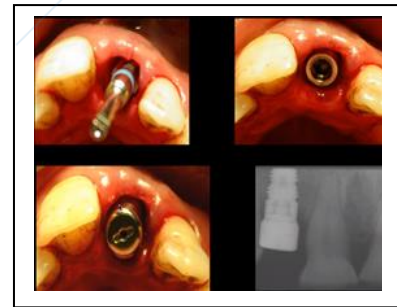
La preparazione ideale dovrebbe permettere all’impianto di ancorarsi nella zona apicale palatale/linguale e dovrebbe consentire un inserimento lungo un asse spostato verso palatale in direzione del margine incisale. Spesso ciò non è ottenibile, ma bisogna tenerlo presente, perché in passato si credeva che l’alveolo, in seguito all’estrazione, potesse fungere da guida per l’inserimento dell’impianto; oggi possiamo affermare che utilizzando l’alveolo come guida si commetterebbe un grave errore, dal momento che si andrebbe a creare un danno, spesso a carico della parete vestibolare.

Laddove non fosse possibile, è accettabile anche il posizionamento dell'impianto in modo da salvaguardare la parete vestibolare. Quello che non è accettabile è il posizionamento dell'impianto in modo da ledere la parete vestibolare.

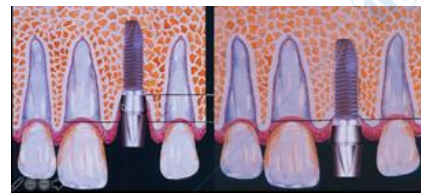IDEALE	ACCETTABILE	NON ACCETTABILE
		

Anche durante la preparazione, la fresa parte dal lato palatale, cercando di non urtare la parete vestibolare: la stabilità primaria va quindi ricercata a livello della parete palatale, nella zona oltre apice.

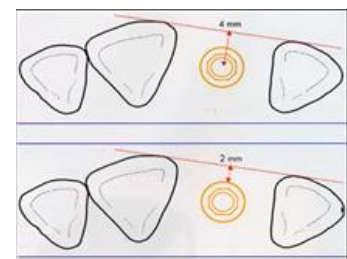
Dopo aver ultimato la preparazione mediante frese si procede con l'inserimento dell'impianto: in questo caso si è deciso di procedere posizionando una vite di guarigione in modo da permettere al tessuto gengivale di adattarsi.



Durante la preparazione del sito implantare, è importante avere bene a mente di quanto in profondità ci si possa spingere, anche in relazione agli elementi adiacenti. Se ci si sposta troppo in profondità, c'è il rischio che l'osso vada incontro a riassorbimento e che il risultato sia pessimo dal punto di vista estetico, dato che l'elemento protesico apparirà troppo lungo; se si va troppo poco in profondità, in assenza di un biotipo spesso, c'è il rischio che il tessuto gengivale non riesca a coprire la spalla dell'impianto.

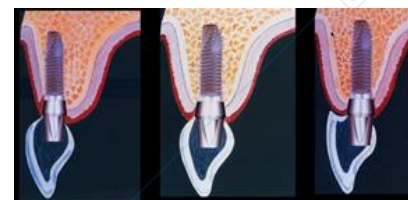

Nel posizionamento dell'impianto è importante considerare che la corona protesica dovrà poi allinearsi alle corone degli elementi adiacenti, senza sporgere: bisognerà quindi livellare il centro dell'impianto rispetto al versante vestibolare degli elementi contigui.



Se ci si posiziona troppo vestibolari (come accade quando si utilizza l'alveolo come guida), c'è il rischio che la parete vestibolare non regga il carico eccessivo e vada incontro a riassorbimento.

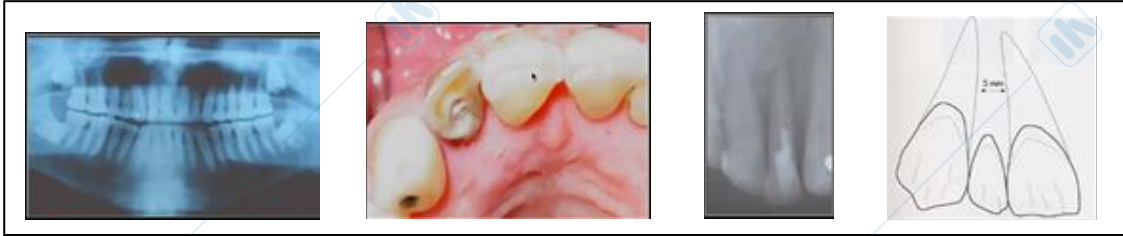
Se ci si posiziona troppo palatali, con l'obiettivo di salvaguardare la parete vestibolare, si corre il rischio di dover realizzare poi una protesi dai contorni incongrui, che non permettendo un'adeguata detersione, favorirà l'accumulo di fattori irritativi locali, quali placca e tartaro.



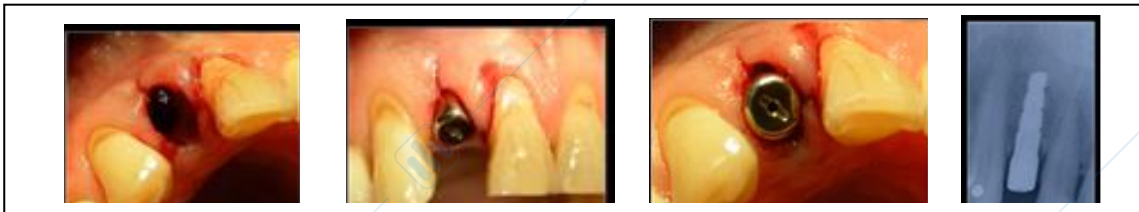3. (eventualmente) Tecniche rigenerative

CASO CLINICO 1

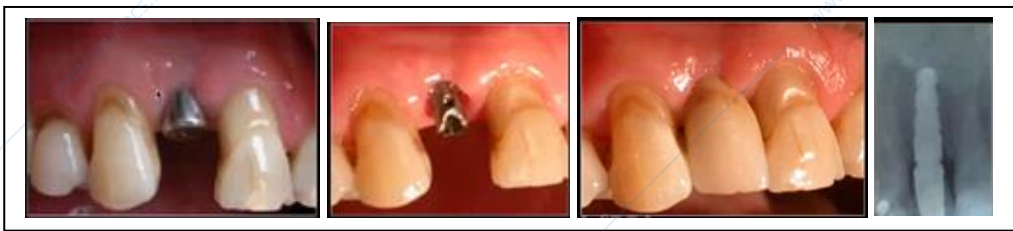Nel primo caso c'era un problema endodontico (un piccolo problema cistico/granuloma) che fortunatamente non ha creato grossi problemi; è importante invece considerare se c'è o meno convergenza delle radici (soprattutto per quanto riguarda gli elementi contigui).



Affinchè la fixture venga posizionata in modo adeguato e non si determinino riassorbimenti, è importante che ci sia un'adeguata distanza tra struttura alveolare e strutture radicolari contigue. In questo caso fortunatamente le superfici radicolari degli elementi adiacenti erano divergenti. Nelle foto è possibile apprezzare un esempio di cosa NON deve accadere: l'estrazione deve avvenire nella maniera meno traumatica possibile e simili lesioni dei tessuti molli non dovrebbero verificarsi. La vite di guarigione permetterà comunque una guarigione indisturbata.

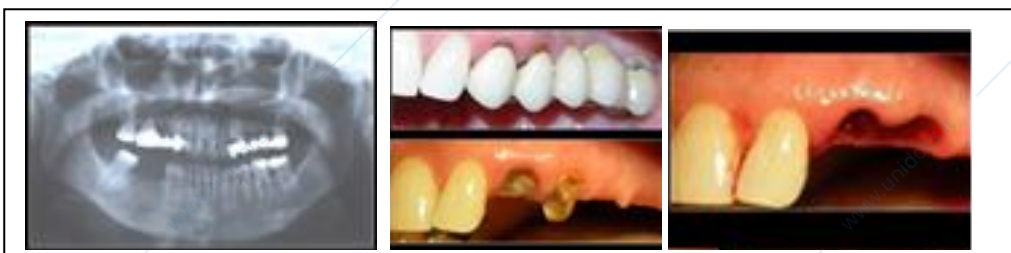

Nelle immagini successive è possibile apprezzare l'adattamento dei tessuti molli e l'utilizzo di una switch-platform, strumento che favorisce l'adattamento dei tessuti molli in maniera da rendere i risultati più stabili nel tempo e più validi dal punto di vista estetico. La partenza del moncone risulta più corta rispetto alla spalla: una parte della spalla risulta scoperta in modo che il tessuto connettivale possa inserirsi oltre che sulla componente verticale, anche sulla parte piatta del collo implantare.



CASO CLINICO 2

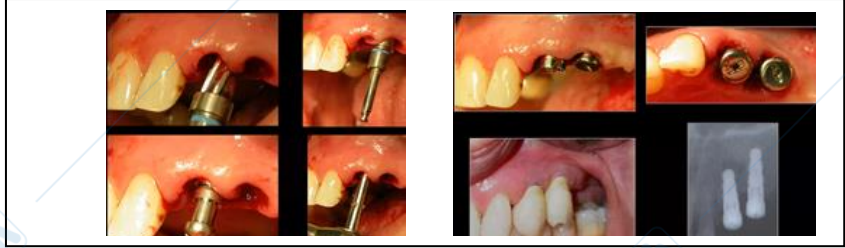
In questo caso sono stati rimossi dei residui radicolari al di sotto delle riabilitazioni protesiche e si è proceduto con la realizzazione di un alveolo artificiale fino all'ottenimento di una buona stabilità primaria.



In questa foto è possibile apprezzare un esempio di come NON posizionare gli impianti: se infatti la distanza tra

impianto e dente sembra essere appena sufficiente, certamente non è possibile dire lo stesso per la distanza tra i due impianti (la distanza minima necessaria dovrebbe essere di almeno 3 mm).

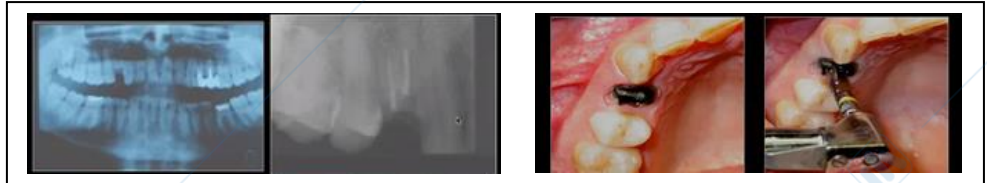
C'è da dire però che quelle in foto sono due viti di guarigione: probabilmente la distanza tra i due impianti non è così ridotta come sembra.



CASO CLINICO 3

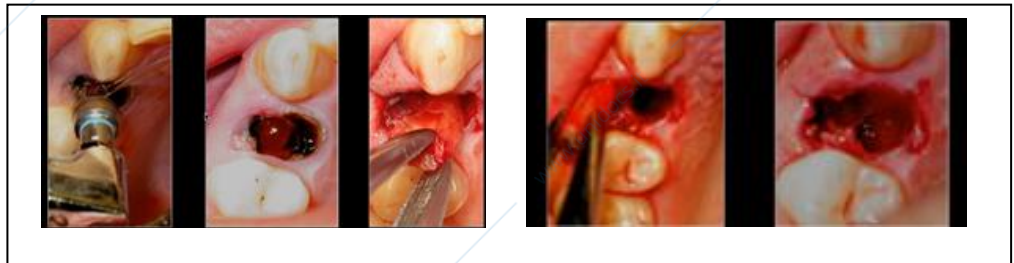
In questo caso si è deciso di estrarre un elemento dentario sottoposto a terapia endodontica; la rimozione dei residui radicolari è avvenuta con una metodica proposta da Salama in cui si consumano i residui radicolari con delle apposite frese (la radice viene consumata fino a quando la porzione vestibolare non risulta facilmente rimovibile; a quel punto si procede con l'estrazione). È una metodica piuttosto complessa: qualora la radice si spezzi a livello apicale, per rimuovere il frammento radicolare sarà necessario sacrificare un'importante quota ossea.

Una volta rimossa la porzione radicolare si è deciso di posizionare l'impianto nella porzione occupata in precedenza dalla radice vestibolare, in quanto appariva particolarmente idonea.

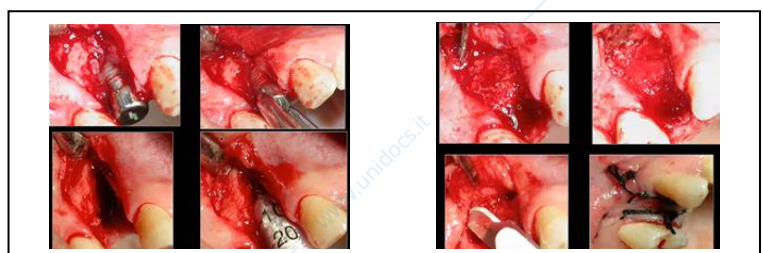
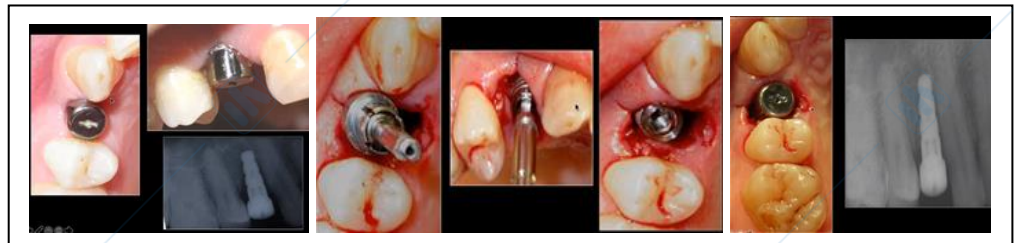

Dopo 40 giorni, il paziente non presenta processi infiammatori, ma all'esame radiografico è visibile un'area di radio-trasparenza che fa pensare ad un riassorbimento: sollevando un lembo è possibile notare come le spire non siano riuscite ad

impegnarsi in maniera sufficiente, anche perché c'è stato un riassorbimento completo della parete vestibolare, traumatizzata dall'inserimento dell'impianto.

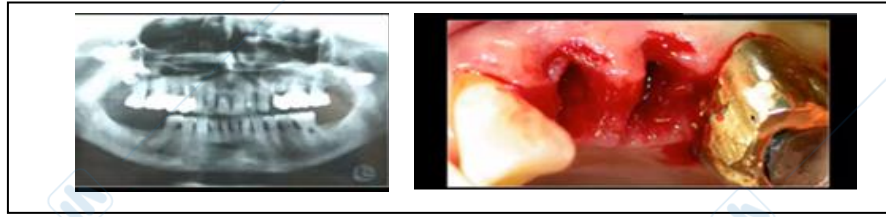


È stato necessario procedere con una rigenerazione del sito con osso bovino deproteinizzato e l'inserimento di una membrana con guarigione per prima intenzione del sito.

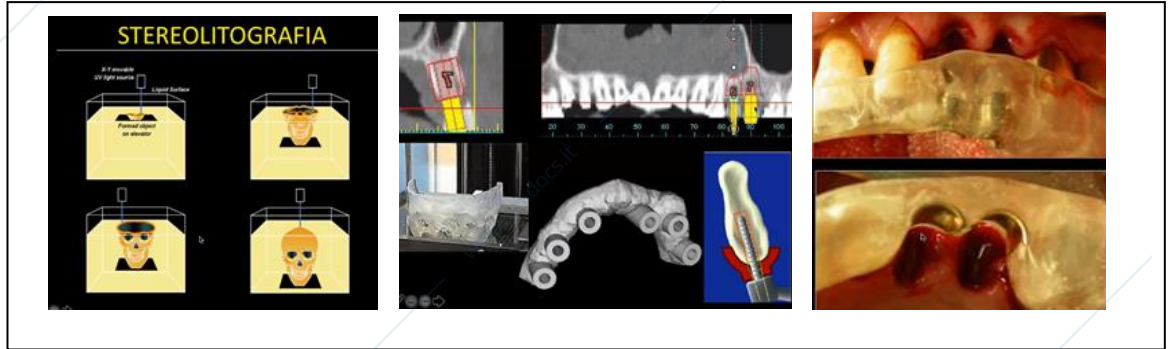


CASO CLINICO 4

In questo caso sono stati estratti due residui radicolari, ma appare chiaro che il tessuto gengivale non risulta idoneo a questo tipo di trattamento.



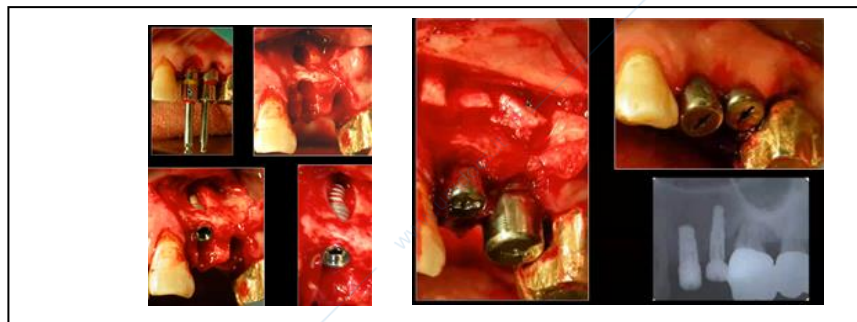
Con la stereolitografia, una metodica in grado di riprodurre fedelmente la conformazione della struttura ossea, viene programmato virtualmente il posizionamento degli impianti: viene quindi creata una dima chirurgica per guidare il posizionamento degli impianti.



Si procede con la preparazione del sito, ma qualcosa non ci convince: erroneamente è stata creata una fenestrazione, di cui non si aveva percezione perché si stava lavorando a cielo coperto.

Il caso in esame ci offre la possibilità di ribadire un concetto: è fondamentale, soprattutto quando si lavora con metodiche “flap-less”, valutare l'integrità di tutte le pareti alveolari PRIMA di posizionare la fixture.

Si è deciso di procedere ugualmente, posizionando poi dei blocchetti di tessuto osseo per favorire la guarigione. Il lembo è stato suturato e bisognerà aspettare alcuni mesi prima di procedere.



È una bella tecnica, che può dare molte soddisfazioni, ma è necessaria una certa esperienza, non solo chirurgica, ma anche protesica. Probabilmente è meglio iniziare con degli interventi in zone poco estetiche. È necessaria una certa attenzione ai tessuti molli, non solo nell'implantologia post-estrattiva, ma in tutta l'implantologia. Il paziente implantare deve meritarsela la riabilitazione, dimostrando una certa attenzione al mantenimento della propria igiene/salute orale!

Self-tapping implants: detti anche “auto-filettanti”.

In implantologia post-estrattiva, scegliere il giusto tipo di impianto è importante. Oltre alla forma, è utile considerare i diametri necessari per compensare i gap senza toccare la parete vestibolare. Nei gap di maggiori dimensioni si possono usare dei collanti per coagulo.