

mercoledì 17 novembre 2021

CHIRURGIA GENERALE

Davide Bona – CHIRURGO GENERALE

ESAME: 10-15 domande risposta multipla (febbraio)

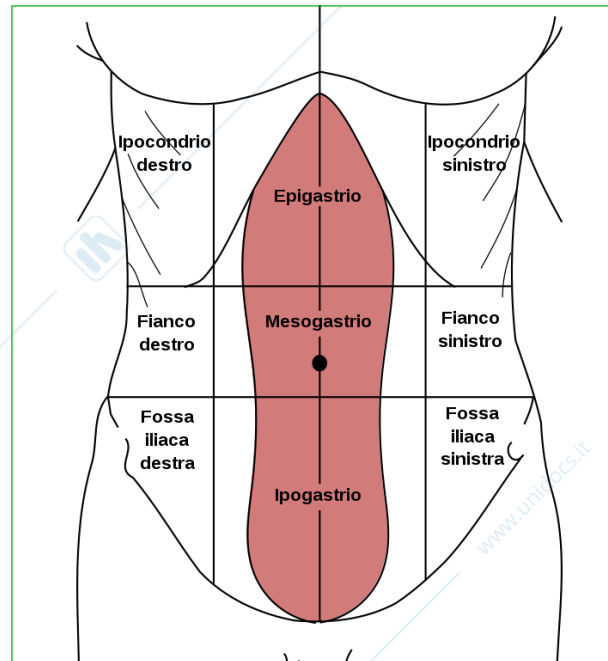
Prima lezione

SEMEIOTICA FISICA: è la disciplina che rileva e studia i segni che orientano a una diagnosi. È quindi l'esame obiettivo che viene fatto al paziente e si divide in diverse fasi:

1. **ISPEZIONE:** viene analizzata la zona
2. **PALPAZIONE:** con la mano vengono toccate le zone
3. **PERCUSSIONE:** si batte con i polpastrelli per sentire suoni ottusi o indici di eventuali patologie
4. **ASCOLTAZIONE**

Quando si tratta l'addome, viene diviso in 9 quadranti per poter creare e parlare un linguaggio comune, soprattutto per lo scambio di informazioni tra professionisti.

Avremo quindi le seguenti suddivisioni:



(IN QUANTI QUADRANTI SI SUDDIVIDE L'ADDOME?)

CALCOLI ALLA CISTIFELLEA

Molti pazienti hanno calcoli ma rimangono asintomatici. Le manifestazioni cliniche possono variare, potremo avere quindi coliche renali, infiammazioni acute, possibile pancreatite (complicanza grave che può portare alla morte).

Il fegato produce la **BILE**, una soluzione costituita dal 90% da acqua e che contiene anche elettroliti, lipidi, proteine e pigmenti; ha un pH leggermente basico. La bile è lasciata a livello del duodeno e ha una doppia funzione, la prima è di consentire l'escrezione di tossine e metaboliti cellulari tramite il trasporto, mentre la seconda è data dal ruolo dei Sali biliari che assorbono la maggior parte dei liquidi.

Tutto ciò che è prodotto dal fegato passa tramite le vie biliari all'intestino, per il metabolismo delle sostanze.

mercoledì 17 novembre 2021

Dal punto di vista anatomico la colecisti ha una forma "a pera", è composta da un fondo, un corpo e un infundibolo.

La bile, una volta che è stata prodotta dagli epatociti, confluisce nel dotto epatico comune, per finire poi nel coledoco e arrivare, tramite lo sfintere di Oddi, al duodeno.

(QUALE È LA STRUTTURA CHE PORTA LA BILE...? COLEDOCO)

COLELITIASI -> patologia caratterizzata dalla formazione di calcoli all'interno della colecisti

Un'ostruzione del coledoco e del dotto collettore porta appunto ad una condizione di otturazione.

La calcolosi della colecisti e le sue complicanze sono i disturbi più frequenti del sistema biliare. In U.S.A. ogni anno si calcolano circa 600.000 colecistectomie all'anno

Cosa succede?

All'interno della colecisti abbiamo il 90% acqua con il resto delle sostanze che dovrebbero essere liquide sempre. In caso di complicanze, la bile non risulta più fluida e quindi si formano aggregati di sostanze che vanno a formare i calcoli. Infatti, la cistifellea viene tolta perché se no si riformerebbero i calcoli, questo perché abbiamo un mal funzionamento della colecisti.

Inoltre, i colori dei calcoli possono essere di colorazioni differenti per le sostanze differenti che la colecisti "accoglie".

La bilirubina totale deve essere **0.8-1,3 mg/100ml** e può essere:

- **DIRETTA O CONIUGATA (<0.4)**: quando passa dal fegato e viene quindi elaborata. È quella che noi analizziamo nel momento in cui ci si presenta una complicanza.
- **INDIRETTA O NON CONIUGATA (<0.8)**: non è ancora passata dal fegato

Il **SUBITTERO** riguarda la colorazione della sclera degli occhi

L'**ITTERO** porta a un'iperpigmentazione cutanea

Anche un tumore al pancreas può portare a ittero.

LITIASI BILIARE (malattia caratteristica per la presenza di calcoli) -> presentazione clinica: **ASINTOMATICA**

COLICA BILIARE: si ha la comparsa di sintomatologia con dolore acuto. Il dolore si inizia a percepire quando il calcolo va a ostruire il dotto collettore. Questo proprio perché, per farlo scendere, il tubo inizia una contrazione della sua muscolatura, nel momento in cui non riesce più a spingere perché "il muscolo è stanco" non si sente più il dolore. Dopo un po' si può riattivare il dolore e bisogna considerare che questi eventi si verificheranno finché non verrà eliminato il calcolo. Il dolore raggiunge l'acme in 30-60' e si protrae per circa 3 ore. Alla palpazione si può notare un aumento di volume della colecisti. È comunque una condizione fortuna perché appunto posso avere la rimozione senza chirurgia.

ITTERO OSTRUTTIVO: è una condizione che si verifica quando il calcolo si blocca nel coledoco e ostruisce il flusso. Per questo motivo la bile ritorna indietro al fegato, il quale rimanda nel circolo ematico la bile, nello specifico la bilirubina che, essendo un colorante, provocherà una colorazione di pelle e sclere gialle. Anche le urine avranno un colore più intenso, mentre le feci rimarranno chiare. La colorazione di urine e feci sono i primi due indici per identificare un ittero, ancor prima di pelle e sclere.

COLECISTITE: -ite = infiammazione / **infiammazione della cistifellea**

mercoledì 17 novembre 2021

Quando il calcolo è grande, si va a formare un ascesso. Questo porta a una sintomatologia dolorosa continuativa poiché abbiamo un processo infiammatorio in corso, il pz presenterà febbre e altri sintomi come nausea, vomito, ecc..

Come trattare la condizione: il pz va in pronto soccorso, viene fatta un'ecografia

*Quando il pz ha una **COLICA BILIARE** il dolore è situato nell'ipocondrio destro, ma spesso si può percepire anche un dolore interscapolare a destra.*

L'ecografia può essere fatta sia con un apparecchio esterno, che con un'ecoendoscopia per vedere meglio dall'interno, quindi un'ecografia con un metodo endoscopico.

ERCP: è un metodo che permette di scendere con un endoscopio a livello della papilla (dove il dotto finisce nell'intestino), da lì è possibile inserire del mezzo di contrasto che mi permette di visualizzare meglio le strutture.

COLECISTITE ACUTA: la colecisti può forarsi per infiammazione acuta, avremo quindi una fuoriuscita della bile in tutto il peritoneo, una situazione di emergenza in quanto la bile digerisce e quindi andrebbe a digerire tutti gli altri organi. Condizione chiamata PERITONITE.

In caso di fuoriuscita di bile inizialmente non si presentano sintomi, a differenza della fuoriuscita di acidi dallo stomaco che provocano acidità oppure per fuoriuscita di feci.

PANCRATITE: è la complicanza più temibile per chi soffre di calcoli alla cisti. Si sviluppa in 12 ore ed è dettata da una lesione funzionale o organica dello sfintere di Oddi. Il calcolo scende fino alla papilla e poi si blocca non permettendo di scaricare il secreto del pancreas e la bile, il secreto però non tornerà indietro mentre la bile sì. Per andare a curarla serve una terapia medica.

Quando bisogna effettuare la rimozione della cistifellea bisogna considerare che se febbre e dolore si presentano da circa una settimana è bene assumere l'antibiotico per poi procedere alla rimozione della colecisti, mentre se si è presentata entro le 72 ore precedenti posso operare. Questo perché l'infiammazione porta ad aderenza dei tessuti.

mercoledì 17 novembre 2021

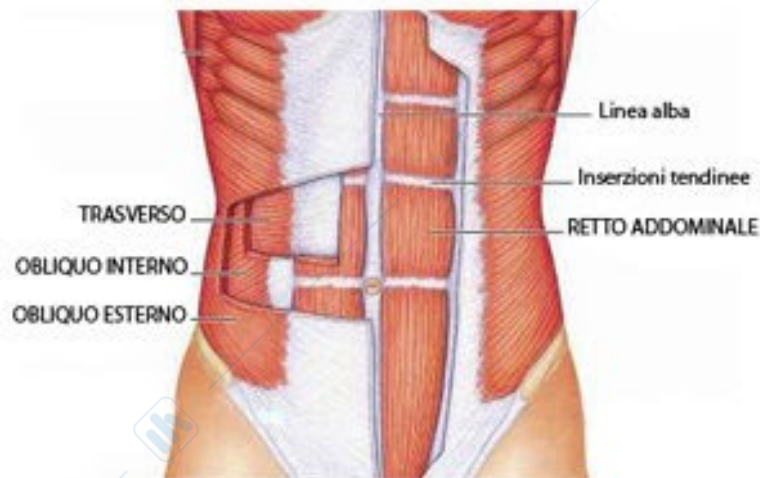
Francesca Lombardo
Seconda lezione

ERNIE DELLA PARETE ADDOMINALE

I 9 quadranti sono importanti per andare a fare ipotesi diagnostiche su un paziente che ha dolore.

La parete addominale si costituisce da:

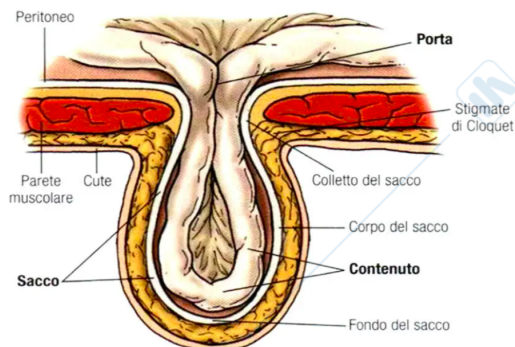
- i muscoli retti dell'addome (tartaruga)
- i muscoli larghi dell'addome: (*dall'esterno*) OBLIQUO ESTERNO, OBLIQUO INTERNO E TRASVERSO questi tre si uniscono le loro fasce aponeurotiche a livello semi-lunaris e vanno ad avvolgere le fasce aponeurotiche dei muscoli retti dell'addome, i quali medialmente si uniscono a livello della LINEA ALBA



DISTASI DEI MUSCOLI RETTI: patologia frequente nelle donne post gravidanza e soggetti obesi; si ha con la pressione intraddominale e crea nei muscoli retti un po' di distanza a livello della linea alba, quindi, avremo un'area di debolezza perché rispetto ai muscoli le fasce aponeurotiche tendono a formare più anomalie rispetto ai muscoli. I soggetti con questa diastasi possono formare più facilmente un'ernia addominale.

La parete addominale ha funzione contenitiva e di supporto per la respirazione. Per far sì che funzioni bene è necessario che:

- I MUSCOLI LARGHI SIANO CORRETTAMENTE INSERITI
- LA PRESSIONE ADDOMINALE SIA NORMALE



mercoledì 17 novembre 2021

L'ERNIA è un difetto della parete addominale (un buco) attraverso cui si fanno strada i visceri mobili o il grasso addominali

I visceri mobili sono più facilmente colpibili da ernie: INTESTINO (TENUE)

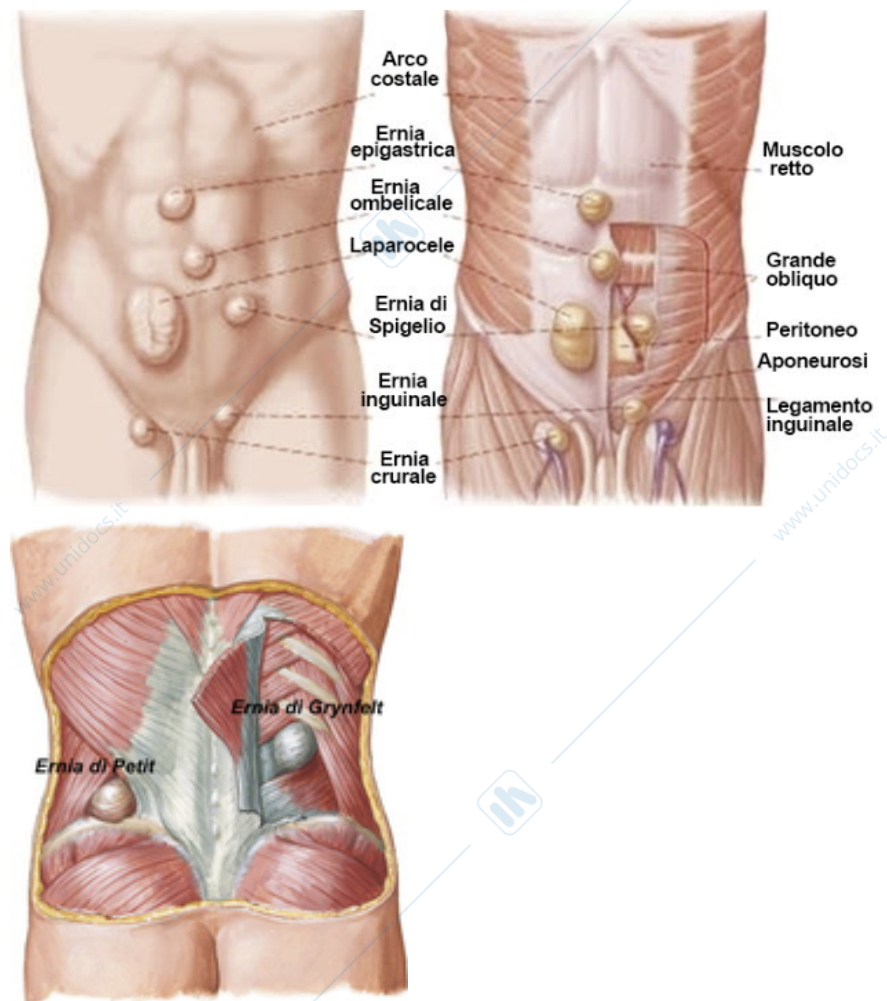
L'ernia ha una

- **PORTA:** il punto più interno dove c'è il difetto,
- **COLLETTO:** punto di minor distanza tra le pareti del sacco
- **SACCO:** costituito da peritoneo (tessuto sottocutaneo, strato più interno che riveste i visceri)
- **CONTENUTO**

ERNIA PRIMITIVA: protrusione del contenuto della cavità addominale attraverso un difetto della parete indipendente dal che sia congenito. Si forma su parete integra. (NESSUN INSULTO ESTERNO-TUMEFAZIONE SU PARETE INTEGRA)

ERNIA INCISIONALE: per difetti della parete addominale in corrispondenza di una cicatrice chirurgica

Le più importanti sono:



PATOGENESI: l'eziologia dell'ernia non è ancora ben identificata ma alcune condizioni favoriscono lo sviluppo dell'ernia:

mercoledì 17 novembre 2021

- SESSO MASCHILE
- EREDITARIETÀ
- ETÀ-> i tessuti perdono elasticità quindi aumenta il rischio
- OBESITÀ (PESO CORPOREO)
- ALTERAZIONI DI COLLEGENE-> abbiamo due tipi di collagene: uno più resistente e in forma predominante e uno meno, si formano maggiormente in soggetti con maggior collagene primitivo (meno resistente).

PERCHÉ VANNO TRATTATE LE ERNIE?

In alcune condizioni non danno dolore o fastidio, ma solitamente si ingrandiscono di dimensione, inoltre si formano aderenze tra sacco e cercine che posso andare a dar vita a:

- **INCARCERAMENTO**, quindi l'ernia non è più riducibile, che può essere **CRONICO** (parzialmente o impossibilità di ridurre) o **ACUTO** (impossibile ridurre, con dolore e disturbo della canalizzazione degli organi che si sono inseriti nell'ernia. Urgenza chirurgica)
- **STROZZAMENTO** (in casi che si complicano ancora di più) quadro clinico simile all'incarceramento acuto associato a sofferenza vascolare (generalmente in primis venosa). Urgenza chirurgica

Le differenze: nell'incarcerata il pz non ha dolore ma è irriducibile l'ernia; nello strozzamento il pz arriva perché ha dolore, è dura ed è irriducibile, motivo di pensiero dello strozzamento dell'ernia sono i sintomi.

I TIPI DI ERNIA

La più frequente è l'**ERNIA INGUINALI**, si sviluppa al di sopra il legamento inguinale (collega spina iliaca antero-superiore -> pube). Bisogna stare attenti alla zona durante l'operazione perché è molto irrorata. Nell'uomo è più frequente (uomini 27% - donne 3%) perché ci sono i testicoli (e quando si forma il testicolo dalla nascita si forma una strada che porta alla maggior possibilità).

Quando si visita il pz bisogna farlo da sdraiato o in piedi, in modo tale che si vede se l'ernia si riduce, valuto sia lato destro che sinistro, la diagnosi è frequentemente clinica ma in caso di dubbi si fa una radiografia. Si richiede spesso l'intervento chirurgico. L'intervento fatto oggi è in anestesia locale (con sedazione in alcuni pz), questo è un vantaggio perché è fatto in day hospital, il pz alla fine dell'intervento si alza mangia e fa tutto autonomo, non vengono dati eparina, anticoagulanti o altro perché il pz deve muoversi. Si fa un'incisione di 3-4 cm a livello della regione inguinale, si arriva al canale inguinale dove abbiamo funicolo con strutture e ernia, la quale si fa strada dall'anello inguinale interno, l'obiettivo è quello di separare l'ernia dal funicolo e rimettere a posto in cavità addominale il sacco erniale, poi è bene mettere una "rete" a livello inguinale per evitare il riformarsi in futuro delle recidive sia dell'ernia e sia di nuove recidive.

I rischi dell'intervento:

1. **RECIDIVA**: non sono facili da gestire per due motivi, perché questi pz bisognerebbe rioperarli nello stesso punto dove abbiamo tessuto cicatriziale e inoltre la rete ha creato fibrosi e quindi si complica tutto
2. **DOLORE CRONICO POST-OPERATORIO**: nella regione inguinale abbiamo 3 nervi: inguinale, ipogastrico e genito-femorale, si cerca di individuarli, separarli e posizionarli lontani dalla rete

In caso di recidiva ed ernia inguinale bilaterale si fa intervento con laparoscopia, in anestesia generale e si entra con tre buchini (ombelicale e due fianchi)

mercoledì 17 novembre 2021

ERNIA CRURALE/FEMORALE: si trova sotto al legamento inguinale, sono più frequenti nel sesso femminile, hanno rischio di complicanze maggiori rispetto a quelle inguinali perché hanno strutture più dure e fisse e vanno più spesso incontro a carceramento

ERNIA OMBELICALE

È un'ernia che origina circa 3 cm sotto l'ombelico. Alcuni fattori che favoriscono l'insorgenza possono essere gravidanza, obesità, condizioni che espongono la linea alba.

ERNIA EPIGASTRICA

Insorge sopra ai 3 cm della linea l'ombelicale

Se io ho un addome molto esteso e vado a riparare un piccolo difetto con una piccola rete rischio dopo 5-6 anni di avere recidive. Invece, con l'intervento globale si mette una rete che va dallo xifoide fino al pube per avere rinforzo su tutta la linea alba. Ad oggi grazie alle tecniche mininvasive ci dà aiuto la laparoscopia

LAPAROCELE

È un difetto parete addominale dato da intervento chirurgico (cicatrice), può essere riconoscibile con esame obiettivo o con diagnostiche per immagini. È una complicanza frequente della chirurgia addominale.

PATOGENESI LAPAROCELE: ci sono fattori "determinati" dal pz come: PESO, ETÀ, SESSO, FUMO, ALTERAZIONI DEL CONNETTIVO E PATOLOGICHE, ma altre che possono essere causate dall'operatore che aveva lavorato sul pz e magari ha eseguito l'operazione in maniera scorretto.

DIAGNOSI: esame obiettivo e TAC anche senza mezzo di contrasto. *Post visita si consiglia sempre la perdita di peso.*

COMPLICANZE:

- ACUTE: irriducibilità con tensione e dolore, intasamento con occlusione/subocclusione, strozzamento addome acuto per sofferenza vascolare, perforazione necrosi ischemica delle anse
- CRONICHE: erosione cutanea, muscolari o respiratorie.

CASI PARTICOLARI

ERNIA PARASTOMALE: protrusione anormale del contenuto della cavità addominale attraverso il difetto della parete addominale creato nella sede di un'ILEOSTOMIA, COLOSTOMIA O URETERO ILEO-CUTANEOSTOMIA.

SVENTRAMENTO: cedimento completo di una sutura recente con conseguente eviscerazione. Nell'immediato post-operatorio abbiamo il cedimento della struttura della parete addominale.

TAILORED SURGERY: è un tipo di intervento che si basa sulla rete (mesh) andando a eseguire un intervento su misura per il pz.

I pz con Laparocele devono essere sempre seguiti dopo l'operazione, un pochino di controllo per controindicazioni dell'anestesia (vomito, giramenti di testa, stanchezza), PREVENZIONE per pz con calze elastiche, alla quale si somministra eparina, FASCIA CONTENITIVA.

3 LEZIONE 17/11

NEOPLASIE ESOFAGOGASTRICHE

mercoledì 17 novembre 2021

L'esofago è un viscere cavo di circa 25-30 cm che collega orofaringe con l'inizio dello stomaco. Serve per favorire la progressione del cibo, ed è costituito da tonaca muscosa, sottomucosa, muscolare e sierosa. Proprio per questo riesce a contrarsi favorendo la progressione del bolo dalla bocca allo stomaco. E' vascolarizzato mediante vene arterie e tramite un drenaggio linfatico fondamentale in chirurgia in quanto durante gli interventi di rimozione tumorale devono essere tolte anche queste per essere efficaci. E' situato tra collo torace ed addome

Lo stomaco è il più ampio tratto del sistema digerente, ed ha funzione di immagazzinare rimescolare ed iniziare la prima fase digestiva del cibo. Possiede due sfinteri, cardias per l'entrata e piloro per l'uscita. Lo stomaco si localizza in regione epimesogastrica ed ipocondrio sx. Prende rapporto con fegato milza, pancreas duodeno e per questo è localizzato in una regione complessa.

TUMORE DELL'ESOFAGO

Non è particolarmente frequente (nono posto delle patologie maligne più frequenti al mondo). E' associato al consumo di alcool e tabacco, all'esofago di barre ed al reflusso gastroesofageo oltre che all'ernia iatale.

➔ Ci sono due tipologie di tumore MALIGNO: ADENO CARCINOMA CHE SI ASSOCIA ALL'ESOFAGO DI BARRET ED AL REFLUSSO, mentre lo SQUAMOCELLULARE è associato al consumo di alcool e tabacco.

➔ SINTOMI: DISFAGIA difficoltà a deglutire prevalentemente i cibi soliti (perché il tumore occlude il lume del viscere. In un secondo momento anche i liquidi.

Questo comporterà un calo ponderale conseguente del pz, determinato oltre dalla difficoltà di alimentarsi anche da fattori citochimici

DOLORE accusato al petto ed alla bocca dello stomaco, si presenta in fasi avanzate.

RIGURGITO risalita di cibo non digerito in bocca.

SCIALLOREA aumento di salivazione data sia da meccanismi intrinseci che comportano una maggiore produzione ed anche dalla difficoltà di deglutizione

CALO DI HB dato dal sanguinamento del tumore e quindi da perdita ematica.

VIE DI DIFFUSIONE possono essere innanzi tutto un accrescimento nel lume per poi estendersi agli strati più esterni tramite vie LINFATICHE, EMATICHE e PER CONTIGUITA'. (Ascolta registrazione).

GASTROSCOPIA è l'esame diagnostico GOL STANDARD per questo tipo di patologia. Viene fatta tramite una sonda con telecamera analizzando dall'interno localizzazione, dimensioni, struttura, oltre che biopsie che ci consentiranno un'analisi specifica tra spinocellulare ed adenocarcinoma.

Può essere associata a RX TUBO DIGERENTE, TC con MDC, EUS ecoendoscopia un'ecografia dall'interno con le modalità di una gastroscopia e BRONCOSCOPIA valutazione endoscopica di trachea e bronchi principali.

mercoledì 17 novembre 2021

L'esofago attraversa tre distretti anatomici, cervicale toracico ed addominale; la gastro ci consente di analizzare dove si localizza il tumore, questo può cambiare l'approccio chirurgico.

Dal momento in cui tramite questi esami vediamo la vicinanza ad un distretto nobile limitrofo del tumore quest'ultimo risulterà inoperabile.

ESOFAGO DI BARRETT

Lesione metaplastica precancerosa acquisita dove il normale epitelio squamoso dell'esofago distale è sostituito da epitelio di tipo colonnare più resistente all'acido ed alla bile. Endoscopicamente è riconoscibile per la dislocazione prossimale della giunzione squamocolumnare. Questa è una precancerosi che da rischio di sviluppo del tumore. E' solitamente causato dal reflusso.

TRATTAMENTO CHIRURGICO Devono essere asportati tutti i distretti limitrofi, e l'esofago viene sostituito da un tratto di stomaco.

CARCINOMA GASTRICO

Ha fattori di rischio genetici e ambientali (solitamente alimentari). Si sviluppa solitamente da gastrite atrofica, arrivando a metaplasia intestinale che provoca innalzamento ph gastrico e conversione in nitrati e nitriti.

I fattori di rischio sono alimentari con sale cibi affumicati, marinati e conservati, conservanti e l'esposizione industriale all'amianto e lavorazione del cuoio.

Possono essere sia maligni che benigni, nei maligni si avrà la tipologia di ADENOCARCINOMA (origina dalle ghiandole). Può essere early gastrica cancer (FORMA PRIMITIVA) che può evolversi in Advanced gastric cancer.

Ha vie di diffusione identiche a quello dell'esofago (linfatica, ematica con metastasi al fegato e polmonari e per contiguità con il tumore che evolve invadendo le strutture limitrofe).

Esiste anche una via di disseminazione metastatica attraverso il peritoneo.

Nel 60% dei casi lo ritroviamo in regione antro-pilorica, nel 40% nel fono del corso.

I SINTOMI sono spesso vaghi ed aspecifici, NON COSI' CHIARI COME ESOFAGO (TIPO DISFAGIA) il lume ha difficoltà a restringersi rispetto alla velocità dell'esofago.

Dolore epigastrico, anemizzazione, dimagrimento, anoressia, sarcofobia, melena e/o ematemesi (presenza di sangue nelle feci o nel vomito), vomito.

DIAGNOSI STRUMENTALE: gastroscopia che ci consente di vedere localizzazione, TC con MDC per vedere le metastasi e L'ECOENDOSCOPIA. Solitamente prevede trattamento chirurgico, per le forme avanzate si associa ad una radio terapia (NON SI FA CHEMIO PER ADENOCARCINOMI). L'intervento si svolge con asportazione nel caso in cui fosse nel fondo o nel corpo si dovrà fare una asportazione totale.

mercoledì 17 novembre 2021

Dopo l'asportazione (sia totale che parziale) verrà connessa alla porzione rimanente ad un'ansa intestinale.

DURANTE GLI INTERVENTI DI ASPORTAZIONE TUMORALE DEVONO ESSERE RIMOSSE ANCHE TUTTI I LINFONODI LIMITROFI.

PATOLOGIE BENIGNIE

DIVERTICOLI ESOFAGEI e ACLASIA

I diverticoli sono estroflessioni sacciformi che possiamo trovare a livello di esofago cervicale, toracico e distale. Il cibo tende ad accumularsi nei diverticoli.

DIVERTICOLO CERVICALE O DI ZENKER

È una patologia rara che prevede causa una serie di meccanismi di errata deglutizione, una estroflessione della mucosa esofagea tra i muscoli posteriori all'esofago dove poi si localizzerà il cibo (tanto più quanto più il diverticolo è grande) accentuato dalla difficoltà di deglutizione.

Il pz riferisce soprattutto quando si sdraia un ritorno in bocca del cibo non digerito. La complicanza più frequente è la polmonite ab ingestis che rappresenta la principale causa di morte in questi casi.

➔ I SINTOMI DEL DIVERTICOLO DI ZENKER SONO DISFAGIA, RIGURGITO E POLMONITE AB INGESTIS.

ACALASIA ESOFAGEA IDIOPATICA

Disturbo motorio dell'esofago caratterizzato da: incapacità dello sfintere esofageo inferiore di rilasciarsi con gli atti deglutitivi (il cardias non riesce ad aprirsi in modo coordinato con i meccanismi della deglutizione), ma anche peristalsi del corpo esofageo (perdita del meccanismo di motilità associato alla tonaca muscolare).

Entrambi i sintomi danno difficoltà nell'alimentazione causata da sintomatologia afagia. È patologia rara ma importante perché DA GLI STESSI SINTOMI DEL TUMORE DELL'ESOFAGO.

La causa non è ben nota (idiopatica). L'ipotesi più quotata è quella del meccanismo autoimmune che distrugge dei plessi nervosi localizzati all'interno dello spessore della parete dell'esofago.

I SINTOMI sono DISFAGIA, (spesso paradossale ovvero al contrario, cioè per gli alimenti liquidi). RIGURGITO ALIMENTARE /SALIVARE, PIROSI RETROSTERNALE, DOLORE ANGINOIDE.

METODI DIAGNOSTICI

ESOFAGOGRAFIA CON PASTO BARITATO dove vedremo esofago dilatato con cardias costantemente chiuso. (Ci sono vari stadi della patologia, iniziale con esofago minimamente dilatato, esofago medio e sigmoideo con esofago sempre più dilatato e allungato, tutti comprendono cardias chiuso).

mercoledì 17 novembre 2021

MANOMETRIA ESOFAGEA esame gol standard per la patologia tramite sondino nel naso si riesce ad andare a misurare la motilità dell'esofago.

GASTROSCOPIA consente una diagnosi differenziale rispetto al tumore dell'esofago. In caso di acalasia troveremo esofago dilatato, spastico ed ipocinetico che non si muove e cardias chiuso. Ma la mucosa risulta normale e non varata come nel tumore.

TAC TORACE esame da fare nelle forme di pseudo acalasia (associate a forme tumorali che spingono dall'esterno il cardias e quindi non causato da problemi muscolari dell'esofago). Trovaremo quindi cardias chiuso, esofago dilatato ma sarà evidenziata in TC la presenza di un tumore esterno.

TERAPIA

Possiamo avere trattamenti farmacologici, endoscopici (con inserimento di un palloncino a livello dello sfintere in modo da consentire il passaggio), E **TRATTAMENTO CHIRURGICO** con sezione della tonaca muscolare a livello dello sfintere esofageo inferiore.

L'INTERVENTO SI CHIAMA HELLER+DOR VLS.

(Appunti praticamente completi).

quarta lezione

TUMORI COLON-RETTO

SONO MOLTO GRAVI, ora si riescono a prevenire meglio

POLIPO: lesione protrudente (tessuto che cresce nel lume). Può avere forma: **PEDUNCOLATA** oppure **SESSILE** (appiattito rispetto alla superficie dell'intestino). Si formano perché sono alterazioni della proliferazione cellulare, le cellule crescono in modo disordinato e aumentano la loro dimensione. Nel giro di 6 mesi/1 anno tende a crescere e rischia di andare a chiudere il canale intestinale.

Solitamente lo troviamo in popolazione al di sopra dei 60 anni

In Italia si registrano circa 30.000 nuovi casi. 20.000 al colon e 10.000 al retto.

Le lesioni localizzate al retto vengono definite assestanti perché sono molto più rischiose in questo tratto. Ci sono i 2/3 di sopravvivenza (10.000 muoiono). Se si calcola quante persone sopravvivono in circa 5 anni si calcola il 60% di persone.

La forma assile tende ad essere più attaccata alla parete e quindi ha più probabilità di espandersi, inoltre dal punto di vista chirurgico è più difficile toglierlo perché c'è il rischio di perforare la parete dell'intestino perché si "tocca" la mucosa.

LO SVILUPPO: da una condizione di mucosa normale, inizialmente mi nasce un polipo, poi diventa più grande e successivamente sviluppa aree di tumore, se non intervengo diventa TUMORE.

mercoledì 17 novembre 2021

È QUINDI IMPORTANTE LA SORVEGLIANZA DEL COLON-RETTALE.

ORA ABBIAMO LA RICERCA DEL SANGUE OCCULTO FECALE: mi dice se nel tratto digestivo ho perdite di sangue che non si vedono normalmente. Quando abbiamo un sanguinamento molto intenso si è ad uno stadio già pregresso. I polipi a stadio iniziale non danno problematiche di sanguinamento, se faccio la ricerca del sangue occulto fecale si leggono i tratti microscopici del sangue. Da qui se il test in laboratorio risulta positivo faccio una colonscopia, per accertare il risultato che ho avuto. Se risultato positivo anche alla colonscopia allora si verificherà lo stadio della formazione.

Il 70% dei tumori del colon si localizza a livello del sigma retto (colon sinistro, parte distale dell'intestino che più facilmente mi dà sanguinamenti rosso vivo che posso anche vedere), l'altro 30% si trova a livello del colon destro, il trasverso invece è il meno colpito da lesioni neoplastiche.

SINTOMATOLOGIA:

Di solito sono asintomatici, motivo per la quale ci si affida alla prevenzione; si potrebbe avere un riscontro occasionale con RX o ENDOSCOPIA

In alcuni casi ci sono sintomi come:

- - RETTORAGIA: perdita di sangue che se si continua nel tempo oppure se compare di punto in bianco si può pensare di fare approfondimento (specie se del retto o del sigma)
- - ANEMIZZAZIONE: avviene per perdite occulte di sangue, abbiamo un'emorragia con una perdita "lenta" di sangue.
- - PROLASSO E TENESMO
- - MUCORREA, DIARREA ACQUOSA: muco prodotto dal tumore, spesso nei polipi molto villosi si ha una maggior produzione di muco.

DOLORI ADDOMINALI: dati da intussuscezione del polipo o spasmo

Nel momento in cui bisogna esaminare l'intestino possiamo usare:

- - COLONSCOPIA: si fa preparazione intestinale, viene accettata meglio perché si seda il pz (valium in vena) PRIMO ESAME CHE SI TENDE A FARE, con il pz in decubito e si inserisce la sonda. Se salendo con lo strumento troviamo dei piccoli polipetti possiamo andare a rimuoverli
- - RX CLISMA OPACO: il pz fa preparazione intestinale, poi in radiologia inseriscono una sonda rettale con un palloncino che inizia dare aria per gonfiare e quindi "alleggerire" le curve

mercoledì 17 novembre 2021

↑
dell'intestino e tramite il mezzo di contrasto si riesce a controllare la zona.

- - COLONSCOPIA VIRTUALE: in casi di difficoltà durante l'esame con l'endoscopio posso fare una colonscopia virtuale, è come una tac che mi ricostruisce un'immagine endoscopica e mi permette di capire anche in zone dove non riesco se c'è un polipo.
- I TUMORI Più FREQUENTI IN ORDINE
- - TUBULARI 75%
- - TUBULO-VILLOSI 15%
- - VILLOSI 10%

QUANDO RIMUOVO UN POLIPO INVIO ALL'ANATOMOPATOLOGO CHE LO ESAMINA ED IN BASE AL RISULTATO CAPISCO CHE ITER SEGUIRE CON IL PZ.

POLIECTOMIA ENDOSCOPICA: i rischi che si possono incontrare durante la rimozione è che io vada a provocare un sanguinamento durante la rimozione oppure di andare a creare una perforazione della parete.

IL TUMORE DEL COLON si presenta proprio più insidiato nel tessuto.

Tendenzialmente quando il tumore cresce può essere asintomatico fino ad un certo punto, poi si manifesta solitamente con sintomi come:

- COLON DESTRO: sintomi abbastanza lievi perché abbiamo feci liquide
- COLON SINISTRO: il colon si restringe ed essendo più compatte le feci ho bisogno della spinta. Si avranno quindi più sintomi come: MODIFICAZIONI DELL'ALVO, DOLORI ADDOMINALI, PRECOCE OCCLUSIONE, EMATOCHEZIE
- ANEMIZZAZIONE
- DIARREA

mercoledì 17 novembre 2021

- DOLORI ADDOMINALI
 - RETTO: presenta sintomi come: TENESMO (stimolo di andare in bagno in tempi brevi), SENSO DI PESO SACRO-COCCIGEO, MODIFICAZIONE NELLA MORFOLOGIA DELLE FECI, MUCO.
DIAGNOSI:
 - - ESPLORAZIONE RETTALE
 - - RICERCA DEL SANGUE OCCULTO FECALE
 - - ECOGRAFIA TRANSRETTALE
 - - TC TOTAL BODY (se rimuovo tumore)
- MARKERS TUMORALI: sostanze che vengono rilasciate dalle cellule neoplasiche e che vengono messe in circolo ematico. Non tutti i tumori le mettono in circolo. In caso di tumore del colon troviamo un valore **CEA** (antigene

Quando rimuovo un polipo lo mando dall'ANATOMOPATOLOGO che lo esamina, in base al risultato che si ottiene si andrà anche a capire l'iter da seguire col pz.

carcinoma-embrionale) negli esami del sangue, in caso di valore alto avremo un tumore del colon. È un valore che viene tenuto sotto controllo anche dopo la rimozione del tumore, proprio per vedere l'andamento durante gli anni. È UN FOLLOW UP PER LA RICERCA DEL TUMORE.

DIFFUSIONE: quando il tumore si sviluppa può dare metastasi (diffusione a distanza di un tumore primitivo). Per vedere la gravità del tumore ci si affida sempre all'ANATOMOPATOLOGO.

La diffusione dei tumori può avvenire:

1. **PER VIA LINFATICA:** l'intestino assorbe acqua e nutrimento che di solito ributta in circolo e quindi avendo il tumore si manderanno in circolo le cellule tumorali. (METASTASI LINFONODALI)
2. **PER VIA EMATICA:** tramite circolo VENOSO
3. **PER CONTIGUITÀ:** il tumore si infiltra nella struttura vicina

mercoledì 17 novembre 2021

Quale è la struttura che può dare più metastasi a partire dal colon sinistro? FEGATO

STADIAZIONE: è un dato che posso stabilire dopo che ho fatto una TAC con mezzo di contrasto

Mi permette di valutare il TNM-> TUMORE, LINFONODO, METASTASI (parametri a cui si affidano), mi permette di capire la sopravvivenza che ha l'uomo e di capire anche come intervenire in base allo stadio in cui si trova il tumore (es. *ho grado 1 ha il 95% di sopravvivenza, lo stadio IV magari non opero nemmeno*)

Il chirurgo per fare un buon lavoro deve rimuovere tutto, quindi agire sulla RADICALITÀ.