

LEZIONE 1

RACHIDE

- Funzione: il sostegno del corpo e la protezione al midollo
- Struttura: composto da 34 vertebre (7,12,5,5,)
- È rettilineo sul piano frontale (casi patologici sono la scoliosi), nel piano saggiate invece presenta 4 curve: lordosi cervicale, cifosi dorsale, lordosi lombare e cifosi sacrale. Queste curve danno elasticità al rachide e ne aumenta la resistenza sul piano saggiale
- Struttura delle vertebre: corpo vertebrale, massiccio delle apofisi articolari, arco posteriore, apofisi spinosa e apofisi trasverse (slide per immagine). Le apofisi sono i processi: due processi trasversi e un processo spinoso ("coda"). L'apofisi spinosa è l'unica parte palpabile della vertebra. La vertebra è tuttavia un corpo unico. Nell'arco posteriore, la parte di arco che origina dal corpo prende il nome di "peduncoli" mentre la parte ricurva dell'arco prende il nome di "lamine". Nella colonna vertebrale possiamo distinguere una colonna principale ed una secondaria: la prima dà sostegno al nostro corpo ed è la parte costituita dai corpi vertebrali, qui viene scaricato il peso; la seconda parte è deputata al movimento, ha una funzione dinamica (flessione, rotazione) essendo luogo di inserzione dei muscoli ed è la parte di colonna costituita dai processi. Le parti della colonna:
 - La parte cervicale si suddivide in superiore (C1-C2) ed inferiore (C3-C7). Il giunto occipito-cervicale permette la maggior parte dei movimenti del capo e protegge le strutture nervose. I movimenti della testa sono quindi tutte a carico dell'atlante (C1) e dell'epistrofeo (C2). L'atlante è l'unica vertebra senza processo spinoso, ha solo un tubercolo ant e post. Ha un forame, il forame trasverso. L'epistrofeo ha di caratteristico la presenza di un pezzo chiamato dente che si articola con l'atlante e vi si incastra. Nella parte anteriore si articola con l'atlante nella parte posteriore, invece, c'è un legamento che contiene il dente e gli impedisce di andare in corrispondenza del midollo, il legamento trasverso dell'atlante. I legamenti alari, invece, lo legano anteriormente. In una radiografia generica è difficile vederlo, bisogna fare una radiografia trans-orale per riuscire a vedere il dente dell'epistrofeo. Quando faccio una radiografia solitamente la eseguo in due vedute: viene fatta una vista anteroposteriore e laterale; abbiamo poi anche la vista odontoide ed obliqua (si vedono i forami intervertebrali che si formano grazie all'unione di più vertebre). Le vertebre da C3-C7 hanno di particolare l'UNCUS (parte elevata del bordo anteriore del corpo vertebrale delle vertebre cervicali). Vi sono poi le zigoapofisi. Della parte cervicale, è la più palpabile l'apofisi spinosa di C7
 - Le vertebre dorsali hanno una zona di inserzione delle coste che toccano la vertebra non soltanto a livello del corpo ma anche del processo trasverso: faccette costali e trasversali (o superiori ed inferiori), vere e proprie articolazioni. Abbiamo i legamenti raggiati della testa della costa (delle articolazione della testa della costa) e i legamenti costo-trasverso delle articolazioni costo-trasversarie (delle articolazione della parte posteriore della costa). Il processo spinoso è più inclinato nelle vertebre dorsali rispetto alle cervicali. Come si incastrano? Con le superfici articolari che guardano indietro nella parte superiore e delle superfici articolari che guardano avanti nella parte inferiore.
 - Gabbia toracica: a livello delle coste sono presenti muscoli respiratori (intercostali esterni ed interni). Comprende anteriormente il manubrio e posteriormente l'articolazione scapolo-toracica.
 - Le vertebre lombari, nella parte interna hanno le faccette articolari sup che danno articolazione alle vertebre superiori. L'articolazione reciproca tra le vertebre, fa sì che si formi un forame: il foro non è presente sulla vertebra ma si crea dall'interpavallamento tra le vertebre (sono i fori che troviamo dove si incontrano i processi laterali della vertebra e di quella sottostante/sovastante); qui si inseriscono le radici nervose che fondendosi formeranno poi i nervi. L'orientamento dei processi spinali mi dice quale sarà il movimento compiuto dalla colonna → il principale movimento sarà di estensione e flessione mentre a livello toracico, che sono più piatte, le vertebre possono anche ruotare grazie alla posizione delle superfici articolari piatte.
 - Osso sacro: articolazione L5-S1 molto coinvolta, in questa zona c'è il disco L5-S1 sede frequenti di patologie dovuta al passaggio da quadrupedia a bipedia per sovraccarico.
- Nella nostra colonna non ci sono solo ossa ma anche nervi, robusti legamenti, dischi intervertebrali e muscoli. Posteriormente abbiamo il legamento robusto posteriore; davanti invece abbiamo il legamento longitudinale
- ELEMENTI DI CONNESSIONE
 - Articolazioni: è definita come la connessione funzionale di due o più capi ossei. Gli elementi base dell'articolazione sono le superfici articolari, i mezzi di connessione e i mezzi di scorrimento. Si possono dividere

in sinartrosi (immobili, come quelle del cranio), anfiartrosi (semimobili, come quelle fra i corpi vertebrali) e diartrosi (mobili, come quelle di gomito, ginocchio e parte posteriore delle vertebre)

- Legamento sovraspinoso ricopre i processi spinosi
- Legamento flavum (=giallo), è il legamento più elastico che abbiamo in quanto ha un'agrande quantità di elastina; permette il legamento di flessione dei corpi vertebrali: quando mi fletto in avanti facendo perno sul disco, questo legamento si "apre" altrimenti non riuscirei a muovermi. È sotteso fra le lamine
- Legamento interspinoso unisce i processi spinosi tra di loro
- Disco intervertebrale: non ha una composizione omogenea in quanto il centro è diverso dalla parte periferica.
- Ernia del disco: è una patologia in cui qualcosa del disco ernia, ovvero fuoriesce. Il legamento longitudinale posteriore devia lateralmente il contenuto del disco in caso di ernia
- Disco intervertebrale: deve sopportare carichi e rispondere agli stimoli motori. Senza fa male e ci si irrigidisce. Deve avere proprietà viscoelastiche (componente viscosa tipica dei liquidi ed elastica tipica dei solidi). È composto da due regioni: anulus fibroso (esterno) e nucleo polposo (interno). L'anulus è formato da lamelle concentriche costituite da fibre di collagene che decorrono obliquamente. Il disco intervertebrale è composto da proteoglicani (costituiti da due zuccheri che si ripetono tante volte, è caricata negativamente che carica ioni positivi che attraggono l'acqua), collagene (presente soprattutto nell'anulus fibroso con funzione di contenimento dell'acqua che vi è nel nucleo polposo) ed acqua; La proporzione di questi componenti varia a seconda della zona: la concentrazione dei proteoglicani e acqua è massima nel nucleo e minima nell'anulus esterno. Nei giovani il 90% del nucleo è costituito da acqua, negli adulti il 75%. Il disco intervertebrale ha altezza che varia in base alla sede (3mm nel rachide cervicale, 5mm in quello dorsale e 9mm in quello lombare). È importante anche il rapporto tra disco e corpo vertebrale (indice anche di motilità): è minimo nel a livello dorsale e massimo a livello cervicale (tanti movimenti). Il disco è fondamentale per movimenti di traslazione, scivolamento e rotazione.
- Meccanismo idraulico del disco intervertebrale: da immaginare il centro della vertebra (nucleo polposo) come un palloncino di acqua che si muove in base a come si spostano le vertebre che viene tenuto in sede dall'anello fibroso circostante: se l'anello non regge va fuori sede e si comprime o contro le ossa posteriormente o contro i vasi anteriormente. Quando abbiamo un'ernia, abbiamo fuoriuscita del nucleo polposo perchè l'anulus fibroso non riesce a contenerlo. Si va a comprimere il forma intervertebrale (dove escono le radici spinali e nervose che andranno a comprimersi). Provoca meno danni una sfuoriuscita anteriore perchè non ci sono strutture ossee e quindi posizioni rigide, solo vasi. Anche lateralmente il meccanismo funziona.
- Le sollecitazioni pressorie sul disco sono tanto maggiori quanto più ci si avvicina al sacro
- Movimento del rachide: ci sono tutta una serie di muscoli in strati: abbiamo il trapezio che si divide in superiore, medio e inferiore (innervato dal nervo accessorio spinale), il deltoide piccolo rotondo e grande rotondo (più per movimenti della spalla), il gran dorsale. Più in fondo abbiamo il dentato (posterosuperiore, posterinferiore e anteriore) e il muscolo erettore della colonna che è un muscolo antigravitario (ci permette di stare in piedi). Più in profondità abbiamo il muscolo erettore della colonna diviso in ileocostale, lunghissimo e spinale (sono chiamati anche paravertebrali, frequentemente coinvolti in caso di lombalgia soprattutto in caso non patologico), abbiamo poi i muscoli intercostali esterni (funzione inspiratoria) ed interni (funzione espiratoria). Nella meccanica della respirazione, di solito si attivano gli esterni (inspirazione); durante lo sforzo fisico di entrambi. Vi sono poi muscoli respiratori accessori, ovvero con funzioni diverse ma che sotto richiesta (e tanto sforzo) svolgono anche funzione respiratoria. Della muscolatura profonda fanno poi parte il muscolo multifido e il semispinale del torace. Dal punto di vista di range motion abbiamo l'inclinazione laterale (30,40°), per la flessione ed estensione (30/35° di estensione e 90/100° di flessione) e rotazione di (30°).

LOMBALGIA

- È un dolore localizzato il posizione lombare o lombosacrale. Possiamo avere anche una lombocruralgia o una lombosciatalgia: dolore lombare associato a manifestazione dolorosa nelle zone di irradiazione del nervo crurale nel primo caso e del sciatico nel secondo.
- Nel mondo anglosassone è definito "low back pain" → non è una patologia ma un sintomo (dolore)
- Incidenza: 80% delle persone ha almeno avuto un episodio nella propria vita. Nel 15% dura oltre 2 settimane e nel 5% diventa cronico. Al di sotto dei 45 anni è la prima causa di assenza dal lavoro

- Cause: o deviazioni anormali delle funzione spinale o cause patologiche organiche sottostanti (discopatia, patologie articolari come la spondiloartrosi, patologie muscolari, fasciali e legamentose, patologie congenite come spondilolisi, patologie tumorali, infettive, infiammatorie, microtraumi ripetuti e le ernie del disco. Nei più anziani anche le fratture del disco a causa di una diminuita qualità dell'osso (dovute ad osteoporosi).
- Disco intervertebrale: si trova schiacciato tra due vertebre. Vi è una divisione tra anulus fibroso e nucleo polposo. Il nucleo polposo, interno, è composto prevalentemente da acqua. Tuttavia tutto il disco ha struttura deformabile con funzione di ammortizzatore: assorbe e trasmette le sollecitazioni a livello dell'anulus. Nei movimenti di flessione va verso l'indietro bloccato dalle fibre dell'anulus fibroso e del legamento longitudinale posteriore mentre in estensione andrà anteriormete bloccato dalle fibre dell'anulus fibroso anteriore.
- Dal forame intervertebrale escono le radici nervose
- Vi possono essere deviazioni anormali della funzione spinale e queste si dividono principalmente in due categorie: deviazioni statiche e cinetiche
- ➔ Deviazione funzionale statica:
 - Iperlordosi in posizione eretta (spostamento della parte lombare in avanti e sacrale indietro), tipica più del sesso femminile.
 - Posizioni scorrette, cifosi lombari (dorso ricurvo) con ipotono della muscolatura intervetrebrale. Tipico delle persone che lavorano sedute e soprattutto al PC.
- ➔ Deviazione cinetica:
 - Stress normale su schiena normale impreparata (es. esecuzione di gesto sportivo da persona non allenata)
 - Stress normale su schiena anormale
 - Stress anormale su schiena normale
- Carico sui dischi da slide disegno: il minor carico a livello discale è a posizione supina con ginocchia sollevate e appoggiate (27Kg); quando siamo in posizione eretta arriviamo ad 80Kg, se ci flettiamo per raccogliere un carico di 10 Kg ma in maniera sbagliata (senza piegare le ginocchia) avremo un sovraccarico di 340Kg. Non solo il carico ma anche un movimento/postura scorretta possono provocare lombalgia.
- Patogenesi della degenerazione del disco:
 - Stress ripetitivi a livello dell'anulus possono produrre lacerazioni all'interno della sua struttura. L'anulus è la porzione più esterna e quindi sotto grandi carichi e traumi si può lacerare.
 - Errata distribuzione dei carichi a livello del disco
 - Degenerazione del nucleo polposo (e della sua idratazione)
 - Diminuzione della struttura dovuta a cifosi ma anche riduzione dello spazio intervertebrale con conseguente instabilità e sovraccarico principale in sede postero-laterale (articolazioni interapofisarie) ➔ artrosi
 - Eventuale formazione di osteofiti (piccole escrescenze patologiche del tessuto osseo, generalmente a forma di becco o di cresta) che aumentano superficie di appoggio dell'osso e di conseguenza si limita il carico per unità di superficie. Gli osteofiti sono conseguenza diretta dell'artrosi. Possono andare a schiacciare nervi e radici nervose provocando lombalgia.
- DIAGNOSI
 - Anamnesi: localizzazione del dolore, capire se in statico o cinetico e conoscere lo stato mentale del paziente al momento del danno. Bisogna chiedere da quanto persiste il dolore, se c'è stato un momento preciso.
 - Esame fisico: Osservazione generale del paziente con valutazione della postura (vedere se c'è simmetria)
 - Esami strumentali: RX, TAC, RMN, EMG. Attraverso l'RX si andrà ad indagare l'integrità dei dischi, oltre che delle vertebre, e la presenza di osteofiti. La TAC permette di studiare molto bene l'osso, in modo approfondito in quanto lo seziona in diverse fette; è molto veloce ma con una quantità di radiazioni maggiori. La RMN permette di vedere in modo approfondito i tessuti molli (dischi vertebrali con tanto di anulus fibroso e nucleo polposo).
- Artrosi discosomatica: gli osteofiti aggettanti el canale vertebrale comprimono il plesso nervoso endorachideo e, seppur meno frequentemente, le radici nervose. In caso di osteofita lo spazio intervertebrale è molto ridotto, li abbiamo la nostra artrosi.
- Ernia del disco: è una patologia che interessa sempre più la popolazione con maggior indirizzamento verso la popolazione adulta-anziana in quanto è correlata all'età; nei giovani è dovuta prevalentemente a sforzi eccessivi. Consiste nella protrusione del nucleo polposo verso l'esterno. Nella flessione, il nucleo è spinto posteriormente. Massima tensione sull'anulus posteriore e sul legamento longitudinale posteriore. Abbiamo 8 nervi spinali

cervicali, 12 radici toraciche e 5 lombari. In base alla localizzazione dell'ernia avremo diverse strutture di compressione. Un'ernia laterale in L4-L5 è dovuta ad una compressione del nervo il L5

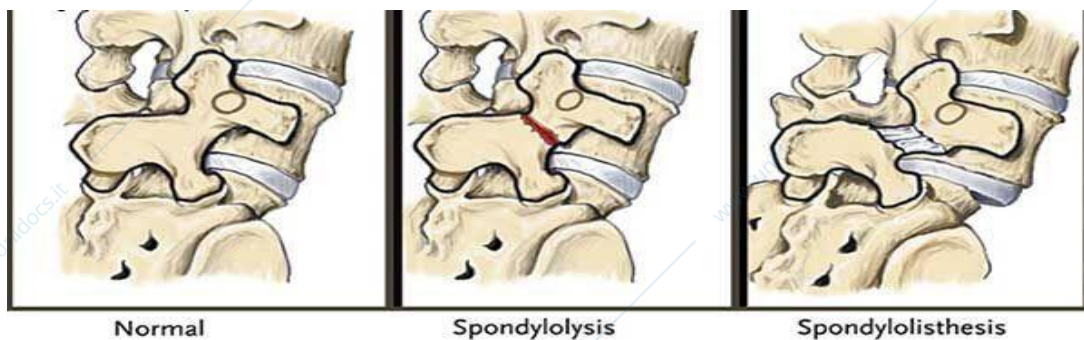
- EED: l'ernia del disco è favorita da ripetute sollecitazioni meccaniche come sollevamento e movimentazione di pesi, flessioni e torsioni frequenti, atteggiamenti posturali statici (pos seduta), forze di compressione dovute a cadute in movimento come accade negli sport e deterioramento delle strutture osteoarticolari. Le categorie più a rischio sono quindi sollevatori di peso ma anche i canottieri se non hanno una tecnica corretta nella fase di chiusura
- Clinica dell'EED: le manovre di Lasegue e di Wassermann permettono di distinguere una lombalgia da una lombocuralgia da una lombosciatalgia. Nella manovra di Lasegue il pz sarà supino (pancia verso l'alto); si andrà ad effettuare una manovra di flessione dell'anca flettendo anche il ginocchio. Un pz con lombosciatalgia con riesce a flettere l'anca fino a postare la coscia perpendicolare al bacino e la gamba parallela. La manovra di Wassermann è più o meno simile, cambia la posizione del pz che non è più supino ma prono e quindi l'operatore per muovere la gamba verso l'alto non la fletterà più ma la estenderà: la coscia è parallela al bacino e il ginocchio alzato, renderà la gamba perpendicolare. I due test possono avere esito o positivo o negativo; bisogna valutare anche l'angolo: un angolo di 90° mi da un quadro clinico migliore rispetto ad un pz con flessione/estensione della gamba solo di 30°. La manovra di Lasegue indaga il nervo sciatico mentre quella di Wasserman il nervo crurale.
- Esame neurologico rachide lombosacrale: l'esame descrive le relazioni cliniche tra i vari muscoli, riflessi e zone di sensibilità degli arti inferiori ed il loro particolare livello midollare così che il rilevamento di una alterazione di questi parametri può portarci con relativa facilità alla localizzazione del livello nervoso interessato. Sapere quali nervi nascono da quali radici (i nervi che innervano i muscoli dell'esame muscolare)
 - Livello T12,L1,L2 ed L3: Esame muscolare: il muscolo interessato è l'ileoipoas che è il più importante flessore dell'anca. Per testare questo muscolo il paziente dovrà essere sdraiato supino e ponendo resistenza sulla coscia si chiederà di flettere la stessa sul tronco. La manovra per rilevare la forza muscolare va eseguita bilateralmente evidenziando così eventuali differenze. Esame della sensibilità: le radici L1 L2 ed L3 danno sensibilità alla faccia anteriore della coscia dall'inguine al ginocchio craniodistalmente. Riflessi: nessuno
 - Livello L2,L3,L4: il muscolo interessato è il quadricipite femorale. Esame muscolare: il muscolo interessato è il quadricipite che il più importante estensore della gamba. Il paziente dovrà essere seduto sul bordo del lettino con le gambe ciondolanti: Bloccando la coscia sul lettino si chiederà al paziente di estendere la gamba contro la resistenza della nostra mano. Anche gli adduttori dell'anca possiedono la stessa innervazione. A paziente supino si chiederà di addurre le cosce contro la resistenza delle nostre mani. Esame della sensibilità: faccia anteriore di coscia, primo dito. Riflessi: riflesso patellare è prevalentemente a carico di L4 (ma vi partecipano anche L2 ed L3). A paziente seduto sul bordo del lettino con gambe ciondoloni, individuato il tendine rotuleo bisognerà evocare il riflesso con un colpo secco del martelletto sul tendine che provocherà una estensione del ginocchio. Il riflesso deve sempre essere evocato bilateralmente e può essere giudicato come normale, ipoeccitabile, assente, ipereccitabile
 - L5: Esame muscolare: il muscolo interessato è l'estensore proprio dell'alluce ed estensore comune delle dita e il tibiale anteriore, per testare tali muscoli bisognerà opporsi alla estensione dell'alluce e delle dita. Esame della sensibilità: faccia laterale di gamba e dorso del piede. Riflessi: nessuno.
 - S1: Esame muscolare: il muscolo più importante che è interessato è il tricipite surale. A paziente supino bisognerà contrastare la flessione del piede. Esame della sensibilità: faccia posteriore di gamba, malleolo laterale, faccia laterale e pianta laterale del piede. Riflessi: achilleo e medio plantare
- Esame neurologico rachide cervicale: descriverà le relazioni cliniche tra i vari muscoli, riflessi e zone di sensibilità degli arti superiori ed il loro particolare livello midollare così che il rilevamento di una alterazione di questi parametri può portarci con relativa facilità alla localizzazione del livello nervoso interessato. Sapere quali nervi nascono da quali radici
 - C5: Esame muscolare: I muscoli interessati sono il deltoide ed il bicipite brachiale La manovra per rilevare la forza muscolare va eseguita bilateralmente evidenziando così eventuali differenze. Esame della sensibilità: faccia laterale del braccio. Riflessi: bicipitale
 - C6: Esame muscolare: I muscoli interessati sono il bicipite brachiale e gli estensori del polso. Esame della sensibilità: faccia laterale di avambraccio, I e II dito. Riflessi: radiale
 - C7: Esame muscolare: il muscolo interessato è il tricipite brachiale, flessori del polso, estensori delle dita. Esame della sensibilità: III dito. Riflessi: tricipitale

- C8: Esame muscolare: i muscoli interessati sono gli interossei ed i flessori delle dita. Esame della sensibilità: faccia mediale di avambraccio, IV e V dito. Riflessi: nessuno.

SPONDILOLISI E SPONDILOLISTESI

Per introdurre quest'altra patologia dobbiamo introdurre l'istmo: l'istmo è quella parte dell'arco posteriore della vertebra che si trova tra le due articolazioni. Se abbiamo un difetto di questa zona, si può andare a formare una sorta di tessuto fibroso che non ha una resistenza meccanica pari all'osso e quindi in caso di carico può provocare lombalgia. Per quanto riguarda invece le due patologie che stiamo osservando, la denominazione deriva dal greco in cui la desinenza -lisi (interruzione) sta ad indicare la mancata fusione dell'arco vertebrale al corpo a livello dell'istmo, mentre -listesi (spostamento) è lo scivolamento in avanti del corpo vertebrale a causa della lisi istmica mentre la parte posteriore dell'arco rimane in sede. L'istmo è quella parte dell'arco posteriore della vertebra che si trova tra le due articolazioni.

- Spondilolisi: può essere congenita o acquisita. Molto spesso è di per sé asintomatica ma determina un'insufficienza degli elementi vertebrali posteriori e può quindi favorire l'insorgere di una spondilolistesi.
- Spondilolistesi: abbiamo detto essere lo scivolamento anteriore di una porzione, o di tutto il segmento, vertebrale, rispetto al livello sottostante. Interessa solitamente L5 nel 85/95% dei casi in quanto a questo livello vi è la cerniera lombo-sacrale con cambio della curva; nei rimanenti casi interessa L4. Solitamente lo scivolamento non avviene in modo acuto ma cronico; i casi acuti riguardano traumi. Ha incidenza maggiore nello sportivo, che nella popolazione sedentaria. Possibile meccanismo patogenico dovuto alla ripetuta estensione della colonna lombare in carico. Gli sport più a rischio sono quelli di contatto (es. rugby), il sollevamento pesi, podismo (su terreni sconnessi), basket, pallavolo, salto in lungo, salto in alto. Per la valutazione, possiamo prescrivere una RM o delle lastre ai RX a $\frac{3}{4}$, centrate sulla cerniera lombo-sacrale, che confermino l'esistenza della spondilolisi. Perché a $\frac{3}{4}$? perché in questa visione potrei riconoscere il cagnolino di Lachapelle che in caso patologico non riesco ad individuare a causa della deformità: cane in cui il muso è costituito dall'apofisi (=processo) trasversa, l'occhio corrisponde al peduncolo (due segmenti ossei che collegano il corpo vertebrale ai processi trasversi), l'orecchio alla superficie articolare superiore (faccetta articolare), la zampa anteriore all'apofisi articolare inferiore, il corpo alla lamina (segmento vertebrale concavo che unisce processo trasverso e spinoso) e il collo all'istmo. In caso di spondilolisi il cagnolino appare appunto decapitato in quanto l'istmo (il collo) risulta fratturato.



- Prevenzione e terapia della lombalgia: si divide in 3 stadi che sono lo stadio acuto, lo stadio ricorrente e lo stadio di progressione verso la cronicità e la disabilità. La prima cosa da fare in seguito ad uno stadio acuto di lombalgia è il riposo per poi passare al trattamento farmacologico (FANS e miorilassanti e nei casi molto dolorosi anche steroidi), iniezioni intramuscolari, manipolazioni e trazioni. Dopo la fase acuta possiamo passare agli esercizi, tra cui abbiamo quelli in acqua con colonna in scarico. Lo scopo di questi esercizi è graduale: in prima fase si ricerca il recupero normale dell'elasticità e lunghezza muscolare, poi recupero della forza muscolare (del corsetto addominale come retto dell'addome, obliquo interno ed esterno ed il trasverso dell'addome) ed infine il recupero normale del pattern motorio. Per quanto riguarda la fase di fisioterapia che si occupa della rimozione dell'iperestensione del rachide dorsale a causa dell'ipertono degli estensori del corpo (in questa fase abbiamo l'associazione con i FANS), della corretta respirazione diaframmatica e della mobilizzazione della parte medioinferiore del rachide cervicale con riduzione della lordosi. Prevenzione: adeguato riscaldamento, tonificazione muscolare equilibrata e corretta esecuzione del gesto atletico.

SCOLIOSI

- Il termine deriva dal greco e significa curvo. Abbiamo visto che ci sono curve fisiologiche del rachide per resistere ai carichi assiali ma la scoliosi è un quadro patologico sul piano frontale associato alla rotazione dei carichi vertebrali.
- La scoliosi è una deviazione laterale della colonna, non modificabile, che si accompagna ad una rotazione e ad una torsione dei corpi vertebrali, con conseguente interessamento delle strutture che si articolano con essi (coste). Le scoliosi sono, nella maggior parte dei casi, evolutive durante l'accrescimento e, in particolare, nel corso della pubertà fino alla maturità ossea; oltre a ciò si possono anche aggravare più lentamente nel corso dell'età adulta.
- Incidenza: 5% della popolazione generale; interessa più frequentemente il sesso femminile e si manifesta, di solito, durante le età del maggior sviluppo → 7-9 anni per le bambine e 11-13 anni per i bambini
- Il grafico in slide rappresenta l'evoluzione della scoliosi e l'accrescimento vertebrale nel giovane, secondo Duval e Beaupère. In ascissa abbiamo gli anni del soggetto mentre in ordinata i gradi della curva scoliotica; il punto P è il primo segnale puberale (si incominciano a sviluppare i caratteri sessuali): P1 e P2 sono pendenze diverse di aggravamento. Al punto P, tra P1 e P2, si ha un cambio della pendenza evolutiva della curva. È l'inizio del picco di accrescimento puberale e l'aggravamento della scoliosi insegue la sua evoluzione lineare fino a quando la velocità della crescita diminuisce.
- È fondamentale dal punto di vista diagnostico distinguere tra atteggiamento scoliotico e scoliosi, entrambe deviazioni del rachide rispetto alla verticalità nel piano frontale. La mancanza di una diagnosi esatta può portare in un caso a sottovalutare il potenziale evolutivo di una scoliosi strutturale, permettendo l'instaurarsi insidioso di deviazioni gravi, nell'altro a proporre delle terapie lunghe, costose e talvolta dannose, per deviazioni di origine posturale che evolvono raramente verso scoliosi strutturali. Si parla di atteggiamento scoliotico se la deviazione compare solo quando il soggetto assume alcune posizioni, in piedi, per esempio. A parte alcune eccezioni, la deviazione si riduce completamente in posizione distesa, a bacino equilibrato. Questa deviazione di tipo funzionale si può sviluppare conseguentemente ad altra anomalia: un difetto ad un arto inferiore, alterazioni posturali spesso presenti nel periodo evolutivo della crescita, una deviazione laterale come sintomo di una lesione vertebrale. Quindi nel quadro scoliotico ho un'evoluitività della patologia con deformità non riducibile mentre nell'atteggiamento scoliotico non ho un'evoluzione della malattia, la deformità è riducibile e le cause sono da ricercarsi in contratture muscolari piuttosto che retrazioni delle anche e del ginocchio piuttosto che ad un'eterometria degli arti inferiori. Se andiamo ad eseguire la manovra di Bending (flettiamo il pz in avanti), vedremo che in caso di atteggiamento scoliotico avremo simmetria del soggetto mentre in un pz scoliotico avremo un gibbo (cifosi a raggio breve della colonna vertebrale per distruzione totale o parziale di uno o più corpi vertebrali) o tutta una serie di grosse asimmetrie. Vedremo poi i triangoli della taglia ovvero dei triangoli immaginari disegnati sulla porzione laterale del torace e sulla porzione mediale del braccio: in caso di scoliosi avremmo un triangolo della taglia grande nella parte di concavità della curva e piccolo nella parte della convessità.

EZIOLOGIA:

- Idiopatica o essenziale: 75% dei casi
 - Infantile (2 mesi – 3 anni) 1%
 - Giovanile (3 – 10 anni) 20%
 - Adolescenziale (> 10 anni)
- Congenita: si può nascere con deformità del rachide
- Neurogena: conseguenti a lesioni nervose centrali (paralisi spastiche) o periferiche (paralisi flaccide). Stephen Hawking soffriva di malattia del motoneurone simile alla SLA che provocava paralisi alla muscolatura paravertebrale.
- Miogena: dovute a malattie muscolari
- Desmogena: dovute a lassità o retrazione dei legamenti o della capsula articolare
- Artrogena: dovuta a lesioni articolari (artriti settiche o tumori)
- Osteogena: dovute a lesioni dello scheletro, di tipo traumatico o patologico
- Statica: dovute ad una primitiva alterazione della statica del bacino e della colonna per differenza di lunghezza degli arti inferiori.

SCOLIOSI CONGENITE

- Sono tipicamente dovute a difetti di segmentazione per cui si hanno più vertebre fuse tra loro solo nella parte posteriore. Possiamo avere poi difetti di formazione, detto emispondilo, nelle vertebre si forma sola una parte (o la dx o la sx, come se da rettangolo che è diventi triangolare; viene troncata una parte) ciò crea una curva sul piano frontale. Vi sono poi casi misti che presentano sia difetti di segmentazione sia emispondilo

DESCRIVERE UNA SCOLIOSI:

Per descrivere una scoliosi dovremmo andare a valutare la sede (cervicale, dorsale o lombare), il verso (dx o sx-convessa), la presenza di curve di compenso e entità in gradi. Per concavità si intende la parte dentro la conca, per convessità si intende la parte oltre il dorso della conca. Tipi di curve che possiamo incontrare sono: dorsale/toracica, dorso-lombare, lombare; più rare sono le curve cervico-toraciche e le curve combinate a "S italiana" (con scompenso sia dorsale sia lombare ma con convessità opposte, per questo ricorda la forma di una S).

- Le scoliosi si distinguono in scoliosi con curva primaria scoliosi con doppia curva primaria. Le scoliosi con curva primaria (circa il 70% dei casi) comprendono:
 - scoliosi toraciche (circa il 25%). Presentano generalmente una convessità destra, oltre a una curva di compenso lombare che diventa rapidamente strutturata.
 - scoliosi toraco-lombari (circa il 19%). Presentano generalmente una convessità destra e due emicurve di compenso.
 - scoliosi lombari (circa il 25%). La curva di compenso toracica si struttura nel corso dell'aggravamento.
 - scoliosi cervico-toraciche. Di solito la convessità è sinistra e le curve di compenso toracica o toraco-lombare tendono a strutturarsi.
- Scoliosi con doppia curva primaria (circa 30% dei casi). Comprendono:
 - scoliosi con curva toracica e lombare (circa il 23% dei casi). Sono le più frequenti e determinano, generalmente, una convessità toracica destra e lombare sinistra.
 - Scoliosi con doppia curva toracica.

Le vertebre limitanti sono di solito, T1 e T6 per la curva superiore e T6 e T12 per quella inferiore.

- Curva di compenso: La curva di compenso è quella che presenta angolazione e rotazione minore e maggiore riducibilità. Senza, il nostro sguardo non sarebbe parallelo all'orizzonte. Esistono forme di scoliose senza compensazione in cui però la curva principale è di basso grado.
- Le deformità scheletriche da scoliosi possono poi portare a tutta una serie di complicanze, tra cui riconosciamo: la deformità dei dischi, uno squilibrio muscolare o un'alterazione meccanica come può esserlo quella respiratoria.
 - Alterazione meccanica respiratoria: Le coste accompagnano la rotazione dei corpi vertebrali ma non la provocano. La rotazione dei corpi vertebrali provoca un'asimmetria costale; le coste dal lato della concavità sono infatti spinte lateralmente ed in avanti dalle apofisi trasverse ed hanno la tendenza ad orizzontalizzarsi. Al contrario, le coste dal lato della convessità sono spinte indietro e si verticalizzano, formando il gibbo. È questa asimmetria costale che, frenando il gioco respiratorio, provoca una sindrome restrittiva.
- Anatomia patologica della scoliosi → la patologia respiratoria si divide in tipo restrittivo ed ostruttivo; del primo gruppo fanno parte appunto le scoliosi, del secondo l'asma a causa di una broncocostrizione. Prendendo la scoliosi, la rotazione dei corpi vertebrali causa deformità della gabbia toracica con gibbo e danni respiratori. La deformazione del torace causa danni funzionali esofagei e mediastinici.
- Esame clinico: L'E.O. (esame obiettivo) si esegue sul paziente prima in clinostatismo e poi in ortostatismo. In clinostatismo (sdraiato) si ha una valutazione globale del rachide, del tono e del trofismo della muscolatura paravertebrale ed addominale. Si passa poi alla misurazione della lunghezza degli arti inferiori dalla SIAS (spina iliaca antero superiore) al malleolo interno; un altro modo molto utilizzato per misurare la lunghezza degli arti è quella di fare delle lastre al pz, in piedi in modo tale che vi sia un carico sulle gambe. In ortostatismo possiamo invece osservare deformazioni toraciche e del bacino (spalle e ali iliache possono avere altezze diverse), e valutare l'asimmetria tramite i triangoli della taglia.
- Valutazione del pz in stazione eretta, a piedi nudi
 - simmetria del bacino, scapole e spalle: se il mio pz è di schiena, vado a valutare l'altezza delle scapole e delle ali iliache, se lo guardo da davanti dovrò valutare l'altezza delle clavicole della spina iliaca anteriore. Le linee devono essere parallele all'orizzonte per considerare il quadro clinico non patologico.
 - asse occipitale: si va a posizionare un filo piombato a livello della tuberosità occipitale. Se divide il pz in due porzioni uguali allora non è patologico.
 - triangoli della taglia: i due triangoli della taglia a dx e sx devono essere simmetrici

- linea delle spinose: si può semplicemente fare palpiando la linea spinosa o con il pollice o posizionando la mano palpiando a dx e sx rispetto alla spinosa per vedere se c'è simmetria
- manovra di bending: il sogg si piega in avanti (flessione ventrale). In caso di scoliosi con rotazione delle coste avremmo un gibbo o due contrlaterali (se ne ho uno posteriore dx ne avrò un altro anteriore sx).
- Radiologia: L'ESAME radiografico va eseguito nelle due proiezioni ortogonali con il paziente in piedi. L'entità della curva scoliotica, espressa in gradi e si misura con l'angolo di Cobb:

- LIEVE < 20°
- MEDIA tra 20° e 40°
- GRAVE > 40°

Quando descriviamo una curva scoliotica sul piano frontale, dobbiamo andare a definire le due vertebre limite (la prima e l'ultima della curva scoliotica) e la vertebra apice che è la vertebra più spostata rispetto alla linea mediana ma anche quella con minor torsione rispetto ai corpi vertebrali.

- Diagnosi per la scoliosi: si fa una teleradiografia in vista anteroposteriore e laterale. Al pz viene fornito un device, cui lui poggia le mani: le braccia lasciate appoggiate ma molli su questo bastone attivano tutta una serie di muscoli vertebrali che meglio mostrano la curvatura del rachide. Un altro metodo per attivare questi muscoli è incrociare le braccia sul petto portandosi le mani sulle spalle: in questo modo, con il baricentro molto meno spostato, c'è meno rischio che io vada in lordosi o cifosi volontaria per mantenere l'equilibrio e stare dritta (come potrebbe invece accadere invece con il bastone). Bisognerà poi valutare la rotazione dei corpi vertebrali: l'entità della rotazione viene misurata dal grado di spostamento dell'apofisi spinosa in proiezione radiografica rispetto al centro della vertebra. Viene espressa con una scala da 1 a 4. I valori di curva sono importanti per caratterizzare la gravità della curva scoliotica ma questo valore va sempre correlato all'indice di maturità scheletrica valutato con il test di Risser. Il test di Risser si avvale di una radiografia del bacino. Lo stato di maturità dello scheletro va da 0 a 5:

- 0 - assenza del nucleo di ossificazione
- 1 - comparsa del nucleo di ossificazione
- 2 - formazione di più nuclei
- 3 - loro fusione dal lato esterno della cresta
- 4 - completa fusione dei nuclei
- 5 - fusione con l'osso iliaco.

Se ho due pz con angolo di Cobb di 20° ma uno con Risser 0 uno con Risser 4, dovrò fare più attenzione a quello con Risser 0 perchè è il quadro che può regredire di più, invece il pz con Risser 4 non avrà un'evoluzione tanto evidente.

- Prognosi: Evoluzione verso il peggioramento soprattutto quando:
 - il paziente è giovane
 - la curva è scompensata
 - la scoliosi si trova nel tratto lombare o dorsale basso

Aggravamento possibile anche nel corso di pochi mesi.

È poi necessario il controllo del paziente ogni 2-3 mesi durante l'evoluzione scheletrica e misurazione della crescita staturale. Peggioramenti gravi causano danni anatomici e danni funzionali

- Terapia:
 - Medica: migliora le condizioni generali del pz, soprattutto se defedato
 - Fisica: si basa sulla ginnastica e le trazioni. Lo scopo della ginnastica correttiva è quello di migliorare tono e trofismo muscolare e recuperare la postura corretta
 - Ortopedica: si attua per scoliosi con angolo di Cobb > 20°. Si associa sempre alla terapia fisica e consiste nell'uso dei corsetti ortopedici.
 - Chirurgica: si attua quando la curva scoliotica è maggiore di 35-40°. È preceduta da un trattamento incruento ortopedico e fisioterapico.

IPERCIFOSI

La ipercifosi rientra nella classificazione dei dismorfismi (o paramorfismi) o deformità sagittali del rachide. Si parla di ipercifosi, o dorso curvo, quando l'angolo della cifosi supera i 45°. Una malattia importante che può provocare ipercifosi è la malattia di Scheuermann che è un osteocondrosi (patologia della cartilagine di accrescimento); tipica del sesso maschile in età adolescenziale (12-14 anni). Questa malattia provoca una cuneizzazione delle vertebre che appunto sfocia in cifosi.